

Posición tridimensional del nervio dentario inferior

Tridimensional position of the inferior alveolar nerve

Janeth Elena Pedroza¹, Oscar Iván Tocarruncho¹, Ximena Cortes², Andrea Morales², Carlos Alberto Noreña².

RESUMEN

Objetivo: Determinar la posición tridimensional del nervio dentario inferior en 5 cortes tomográficos que van 1mm distal al agujero mentonero con intervalos de 5mm hasta 20mm en una muestra de un centro radiológico de Bogotá, conformada por personas con edad es de 22 años en adelante. **Métodos:** Una muestra de 40 tomografías de pacientes que asistieron a un centro radiológico en la ciudad de Bogotá en el periodo de enero a agosto de 2013 fue analizada. La muestra fue dividida en tres grupos etareos: grupo I de 22 a 35 años, grupo II de 36 a 46 años y grupo III de 47 en adelante, en los cuales estuvieran presentes los premolares y el primer molar, tanto unilateral como bilateral. Las mediciones se realizaron con un software de computador donde los cortes transversales se realizaron con intervalos de 5mm comenzando 1mm distal al foramen mentonero. Se realizaron cuatro mediciones: A) De la cresta ósea al agujero del nervio dentario inferior (CD) B) De la tabla vestibular al agujero del nervio dentario inferior (VD) C) De la tabla lingual al agujero del nervio dentario inferior (LD) D) Del agujero del nervio dentario inferior a apical al nervio. **Resultados:** El presente estudio mostró una distancia mayor en sentido VD, LD y CD en el género femenino sin embargo la distancia AD fue más prominente en el género masculino, en cuanto a la edad se evidenció la posición del nervio dentario inferior más cercano en la posición lingual, apical y crestal en el grupo de pacientes de 22 a 35 años. En cuanto a la posición vestibular no se encontraron diferencias significativas entre los tres grupos etáreos. **Conclusión:** Existe un mayor riesgo de injurias al momento de realizar procedimientos quirúrgicos en pacientes de género femenino en el grupo de edad de 22 a 35 años.

Palabras Clave: Dentario inferior, Nervio, Posición tridimensional

ABSTRACT

Objective: Determine the three-dimensional position of the inferior alveolar nerve in 5 CT Scans to the 1mm distal mental foramen with intervals of 5mm to 20mm in a sample from radiology center of Bogotá. **Methods:** A sample of 40 CT scans of patients who attended radiology center in the city of Bogotá in the period from January to August 2013. The sample was divided into three age groups: group I, 22 to 35 years, group II 36-46 years, and group III of 47 onwards, which presented the premolars and first molar, either unilateral or bilaterally. The measurements were performed with a computer software where the cross sections were 5 mm intervals beginning 1 mm distal to the mental foramen. Four measurements were performed: A) from the bone crest to the inferior alveolar nerve hole (CD) B) From the buccal bone plate to the foramen of the inferior alveolar nerve (VD) C) From the lingual bone plate to foramen of the mandibular nerve (LD) D) from the foramen of the mandibular nerve apical to the nerve. **Results:** This study showed a greater distance in VD, LD and CD in females but the distance AD was more prominent in males, in terms of age it is evidenced that the inferior alveolar nerve is closest in the lingual, apical and crestal position in the group of patients from 22 to 35 years. As for the vestibular position no significant differences were found between the three age groups. **Conclusion:** A higher risk of injuries while performing surgical procedures on female patients in the age group of 22-35 years.

Keywords: Inferior dental nerve, Nerve, Dimensional position

Grupo de Investigación - Ciencias Odontológicas UNICOC

1. Odontólogo, Especialista en Periodoncia.
 2. Residente Especialización en Periodoncia
- Autor responsable de correspondencia: Janeth Elena Pedroza
Correo electrónico: jpedroza@unicoc.edu.co

Citar como: Pedroza JE, Tocarruncho OI, Cortes X, Morales A, Noreña CA. Posición tridimensional del nervio dentario inferior. Journal Odont Col. 2013;6(12):31-38

Recibido: Septiembre 2013, aceptado: Noviembre 2013

INTRODUCCIÓN

El nervio dentario inferior rama del maxilar inferior tiene modalidad sensitiva y es la rama más voluminosa del trigémino. Se dirige hacia el orificio mandibular encontrándose en este nivel con el ligamento esfenomandibular y la mandíbula. Nace en la fase infratemporal, 4 o 5mm por debajo del agujero oval, para dirigirse por delante de la arteria dentaria hacia abajo, ubicándose entre el músculo pterigoideo interno y la aponeurosis pterigoidea para producir una anastomosis con el nervio lingual y posteriormente penetrar al interior del conducto mandibular acompañado de los correspondientes vasos, formando así el plexo dentario inferior del que surge la inervación para las piezas dentales y encías correspondientes a esta zona. El nervio ingresa al conducto dentario para seguir su recorrido en el interior del maxilar por debajo de los ápices dentales de molares y premolares hasta alcanzar el agujero mentoniano donde produce dos ramas terminales: una que continua en el interior del hueso para inervar primer premolar, canino e incisivos y otra que emerge para inervar la piel del labio inferior denominada mentonero.¹ El conducto mandibular puede presentar cambios con la edad, entre los 10 a 19 años y a partir de los 60 años, se encuentra en una posición más alta; mientras entre los 19 y 60 años presenta una ubicación más inferior.² Es importante tener en cuenta las posibles variaciones anatómicas del conducto evitando de esta forma iatrogenias que incluyen desde simples alteraciones como compresiones, estiramientos hasta laceraciones del mismo conocidas como neuropraxia donde se altera la conducción del impulso nervioso.³

Estudios recientes reportan una incidencia de injuria al nervio dentario inferior descrita como hipoestesia en un 6.4%, pero no se identificaron correlaciones significativas entre la edad y el sexo del paciente, o la experticia del cirujano, la injuria al nervio dentario inferior fue atribuido a tener una relación más fuerte con factores relacionados con el procedimiento y a fallas en el diagnóstico radiográfico.⁴

Durante las cirugías implantológicas pueden existir una serie de complicaciones intraoperatorias, las cuales ocurren con mayor frecuencia en la región del agujero mentonero debido a su posición más superficial en el maxilar. También se han reportado daños durante la movilización del dentario inferior, por intrusión excesiva del implante en el canal mandibular, hemorragias, alteraciones neurosensitivas, fracturas mandibulares secundarias a la colocación del implante.⁵

Yashar *et al.* en el 2012 sugirieron el uso de las tomografías computarizadas⁶ las cuales son pruebas diagnósticas no invasivas que utilizan rayos X del cuerpo, en forma de cortes. Generando imágenes en tercera dimensión las cuales son procesadas por un ordenador⁷ estas imágenes permiten tener un acceso más detallado de la ubicación del canal del nervio alveolar inferior, no solo en relación con la cresta alveolar sino con la dimensión bucolingual y de esta forma disminuir el riesgo de ocasionar daños en el momento quirúrgico.⁶

En la literatura revisada en bases de datos latinoamericanas como Scielo y Lilacs, las publicaciones científicas en español donde evidencia la posición tridimensional y la relación con las estructuras anatómicas adyacentes al nervio dentario inferior, medidas con tomografías computarizadas, son escasas. El objetivo de este estudio fue determinar la posición tridimensional del nervio dentario inferior en 5 cortes tomográficos que van 1mm distal al agujero mentonero con intervalos de 5mm en una muestra obtenida de un consultorio radiológico de la ciudad de Bogotá conformado en un rango de edad de 22 años en adelante.

MÉTODOS

Estudio descriptivo transversal retrospectivo cuya muestra se conformó con 40 tomografías de pacientes de un centro de radiología de Bogotá en el período de enero a agosto de 2013. Los criterios de selección de las tomografías fueron: que pertenecieran a pacientes con rango de edad entre 22 y 60 años, en los cuales

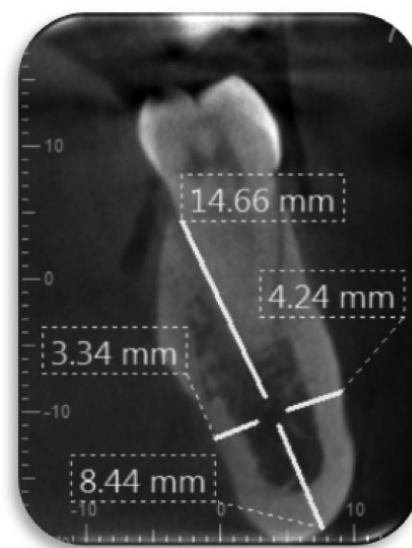


Figura 1

Cortes tomográficos. VD-AD-LD-CD

estuvieran presentes los premolares y el primer molar, tanto unilateral como bilateral. La muestra se dividió en tres: grupo I de 22 a 35 años, grupo II de 36 a 46 años y grupo III de 47 en adelante.

Se realizó una estandarización de los investigadores mediante la prueba de Anova frente a un experto seleccionando quedando así los tres investigadores aptos para realizar las mediciones. Según la resolución 8430 de 1993 esta investigación se clasifica como sin riesgo. Las mediciones se realizaron con un software de computador con el programa estadístico SPSS versión 19.

Los cortes transversales se realizaron con intervalos de 5mm, comenzando 1mm distal al foramen mentonero. Se realizaron cuatro mediciones: A) De la cresta ósea al agujero del nervio dentario inferior (CD) B) De la tabla vestibular al agujero del nervio dentario inferior (VD) C) De la tabla lingual al agujero del nervio dentario inferior (LD) D) Del agujero del nervio dentario inferior a apical al nervio. (Figura 1).

RESULTADOS

En una muestra total de 40 tomografías, el nervio dentario inferior, fue observado en 5 cortes empezando 1mm distal al agujero del nervio mentonero, el cual fue encontrado en la totalidad de las tomografías estudiadas de un centro radiológico con un rango de edad de 22 años en adelante de la ciudad de Bogotá. En el periodo comprendido de enero a agosto del 2013.

No se encontraron diferencias estadísticamente significativas entre los cortes tomográficos (1mm a 20mm) y la posición vestibular (p=0.215). La media de la posición tridimensional para la posición VD a 1 mm fue de $3,28 \pm 0,547$, a 5mm $3,46 \pm 0,608$. (Tabla 1 y Figura 2). No se encontraron diferencias estadísticamente significativas entre los cortes tomográficos y la posición crestal (p=0.997). (Tabla 2 y Figura 3). No se encontraron diferencias estadísticamente significativas entre los cortes tomográficos (1 a 20mm) y la posición apical (p=0.821). La media de la posi-

ción tridimensional para la posición AD a 1mm fue de 7.73 ± 0.647 , y AD a 5mm fue de 7.63 ± 0.723 (Tabla 3 y Figura 4). No se encontraron diferencias estadísticamente significativas entre los cortes tomográficos (1 a 20mm) y la posición lingual (p=0.881). La media de la posición tridimensional para la posición LD a 1mm fue de 5.28 ± 1.067 , a 5mm 5.21 ± 1.160 . (Tabla 4 y Figura 5).

DISCUSIÓN

En los pacientes dentados el nervio dentario inferior forma dos curvaturas distintas una a la altura del foramen mandibular y otra entre el foramen y el ápice de los dientes incisivos, durante su paso a través del cuerpo mandibular desprenden fibras a los dientes individuales y se pudo observar que el haz neuro-vascular reduce de tamaño, de forma marcada, después de la extracción de los dientes y se encontraron variaciones anatómicas significativas entre los géneros.⁷

Su ubicación es variada y depende de la edad, en los niños se encuentra a nivel de los molares temporales más hacia el primer molar temporal, en los ancianos se encuentra más próximo al borde basal y en los adultos se ubica a nivel del segundo premolar, en este estudio anatómico de mandíbulas humanas dentadas se encontró que el nervio dentario inferior se localizó en una posición hacia abajo, hacia adelante y lingual en el segmento anterior de la rama, en el área retro-molar se encontraba arriba, donde estuvo muy cerca de la raíz del primer molar.

Existen inconsistencias en la localización del nervio dentario inferior en el área del ángulo mandibular, y se demostró por distancias oblicuas con un promedio de 23.7mm con una desviación estándar de 4.1mm en mujeres y un promedio de 27.3mm con una desviación estándar de 3.4mm en hombres con caras cuadradas.⁸

Lee *et al.*⁹ en 1999 y más recientemente Yashar *et al.*⁶ en 2012 observaron que las radiografías convencionales presentaban limitaciones para identificar el

Tabla 1

Promedio de posición vestibular al dentario según cortes		
Cortes VD	Media	D.E.
1mm	3.3	0.557
5mm	3.5	0.61
10mm	3.4	0.58
15mm	3.6	0.86
20mm	3.6	0.62

Tabla 2

Promedio de posición crestal al dentario según cortes		
Cortes CD	Media	D.E.
1mm	14.70	1.572
5mm	14.69	1.714
10mm	14.80	1.629
15mm	14.65	1.462
20mm	14.71	1.227

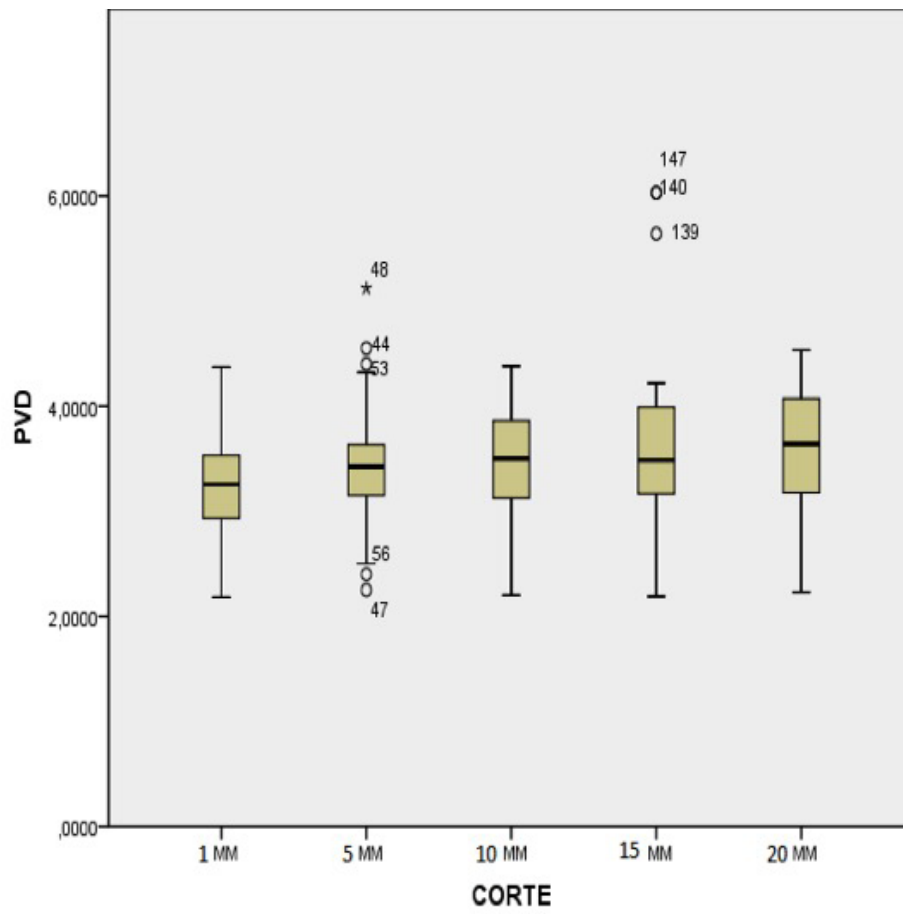


Figura 2

Promedio de posición vestibular al dentario según cortes

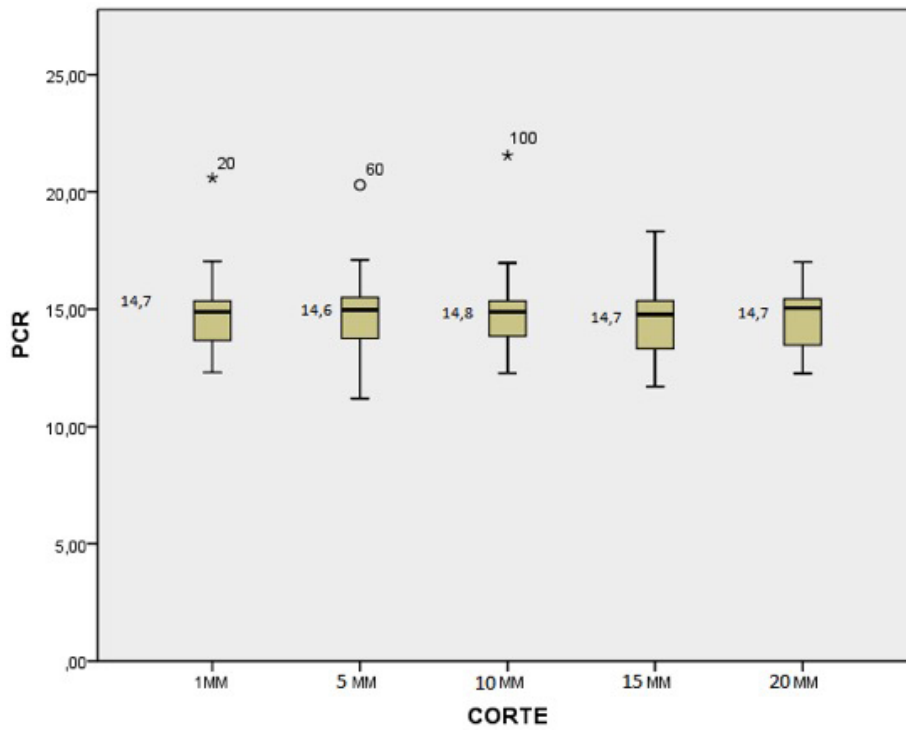


Figura 3

Promedio de posición crestal al dentario según cortes

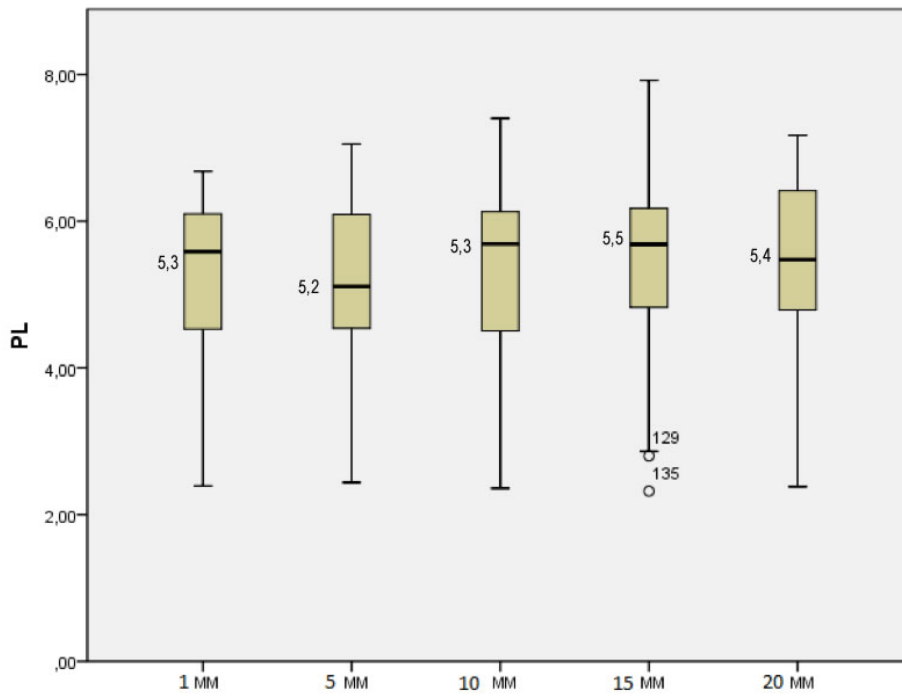


Figura 4

Promedio posición apical al dentario según cortes

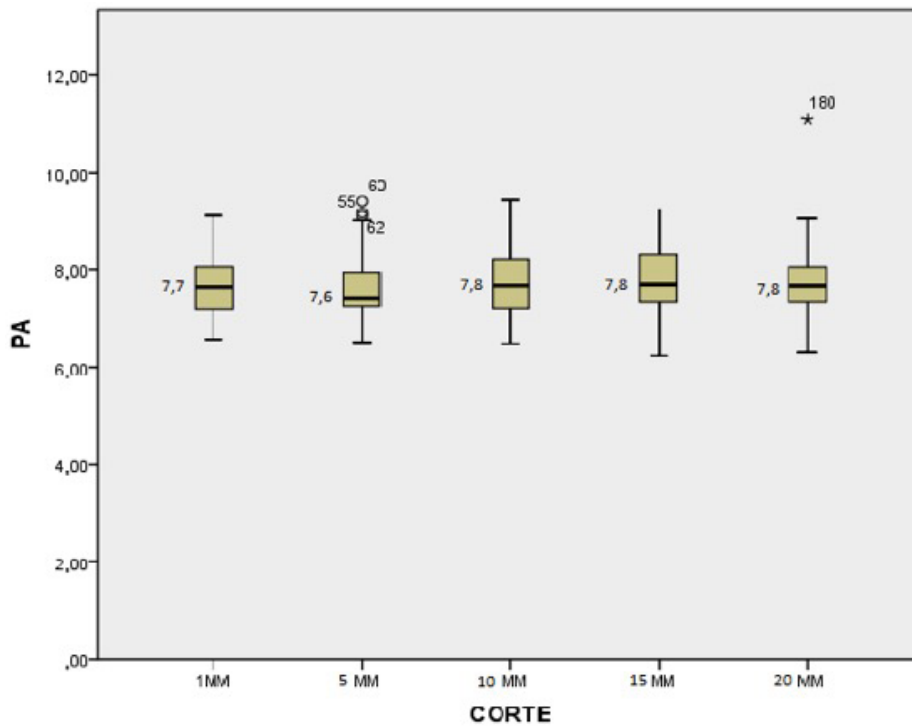


Figura 5

Promedio de posición lingual al dentario según cortes

Tabla 3		
Promedio posición apical al dentario según cortes		
Cortes AD	Media	D.E.
1mm	7.72	0.646
5mm	7.63	0.723
10mm	7.78	0.716
15mm	7.79	0.705
20mm	7.80	0.841

Tabla 4		
Promedio de posición lingual al dentario según cortes		
Cortes LD	Media	D.E.
1mm	5.28	1.066
5mm	5.20	1.160
10mm	5.35	1.094
15mm	5.47	1.217
20mm	5.38	1.217

conducto mandibular y sus relaciones con las otras estructuras, por esto al momento de realizar cirugías próximas al conducto dentario inferior es fundamental la utilización de tomografías. Así mismo para el presente estudio se realizó la evaluación de la posición tridimensional del nervio dentario inferior mediante tomografías computarizadas para detectar la posición más exacta del nervio, donde se estudiaron 5 cortes tomográficos.

Los resultados de este estudio mostraron similitudes en la posición tridimensional del nervio dentario inferior con respecto a la ubicación de los grupos etáreos, se encontró una posición más cercana en sentido V, L, A y C en el grupo de pacientes de 22 a 35 años.

En estudios previos de Megumi Ueda *et al.*, en 2012 se reportó que la posición del conducto del dentario inferior variaba con la edad, ya que este se ubicaba en una posición más alta en los rangos de edad comprendido entre los 10 a 19 años y en mayores de 60,

en posición más baja entre los 19 a 60 años y que no existían variaciones importantes entre los 30 a 39 años.² En relación a la posición tridimensional del nervio dentario inferior según el género no se encontraron diferencias significativas en el anterior estudio, mientras que en el presente estudio se observó una distancia mayor en sentido VD, LD y CD en el género femenino sin embargo la distancia AD fue más prominente en el género masculino.

Lun-Jou Lo *et al.* en 2004 realizaron un estudio por medio de tomografías computarizadas para evaluar la posición del nervio dentario inferior en el ángulo mandibular con un grupo total de 20 mujeres y 22 hombres adultos donde observaron que no existen diferencias significativas en la posición del nervio dentario inferior en el ángulo mandibular entre ambos géneros.¹⁰

Los datos confirman el alto grado de variabilidad encontrada en la medición de la cresta alveolar para el

Tabla 5						
Promedio de posición lingual, apical crestal al dentario según grupos etáreos						
Posición	22-35 Años		36-46 Años		≥ 47 Años	
	Media	D.E.	Media	D.E.	Media	D.E.
Lingual	5.0	1.12	5.4	1.45	5.5	0.69
Apical	7.5	0.72	7.9	0.86	7.7	0.53
Crestal	14.5	1.29	15.5	1.59	14,1	1.25

Tabla 6				
Promedio de posición vestibular, apical y crestal al dentario según género				
Posición	Femenino		Masculino	
	Media	D.E.	Media	D.E.
Vestibular	3.64	0.64	3.33	0.63
Apical	7.62	0.74	7.85	0.69
Crestal	15.09	1.58	14.40	1.39

nervio alveolar inferior. Además, se pudo determinar que existe mayor distancia de la posición vestibular a nivel del corte a 20 mm en hombres; pero a nivel de 15 y 20mm se observó aumentado en mujeres. Los rangos oscilaron en mujeres entre 3.5-3.8mm y en hombres entre 3.25-3.7mm. Estos resultados se asemejan en el límite del rango inferior con los encontrados por otros autores que evaluaron la distancia del nervio dentario inferior a la tabla vestibular, la cual presentó una desviación estándar muy amplia, en relación al sector evaluado, al aumentar desde el segundo premolar hasta el segundo molar con datos para el género femenino entre 2.5 y 5.1mm y para el género masculino, entre 2.9 y 5.1mm.²

En los resultados obtenidos a nivel de la posición lingual al nervio dentario inferior, se observó que en todos los cortes hubo un mayor predominio en el corte a 15 mm en el género femenino, presentando una distancia mayor en sentido lingual. En la posición apical al nervio dentario inferior se encontró que en todos los cortes, los pacientes de género masculino tuvieron una distancia mayor con respecto a las pacientes del género femenino, excepto en el corte a 20 mm donde no hay diferencias significativas entre ambos géneros.

La distancia al borde apical se observó era mayor que la existente a la tabla lingual, con una media que osciló entre 7.5mm y 7.9mm en las mujeres y 7.74mm y 7.92mm en los hombres, datos que concuerdan con estudios previos. En los resultados se encontró que en todos los cortes en el género femenino hubo una distancia mayor en la posición crestral al nervio dentario inferior con respecto al género masculino, oscilando entre 14.3mm y 15.2mm.

Otros estudios determinaron que de la parte externa a la cresta alveolar la media reportada estuvo entre 16.4 y 20.6 mm., para ambos géneros, lo cual concuerda con el estudio Levine *et al.*, en 2011 quienes reportaron rangos entre 17.2 y 20.3mm con promedios de 17.4mm, lo cual no se aleja mucho de nuestros resultados.¹¹ Con base en lo anterior, se concluye que en ambos géneros, se han encontrado resultados significativamente diferentes para cada una de las distancias evaluadas.

Se observaron las mayores diferencias en las posiciones LD y CD, lo cual coincide con la literatura.⁴ Estos datos evidencian un mayor riesgo de daño o injuria al nervio dentario inferior en el género masculino. Sin embargo, en estudios actuales de T. Hasegawa *et al.*, en 2013 reportan que la eliminación de un diente

impactado es el procedimiento donde mayor riesgo existe de realizar una injuria del nervio dentario inferior. Por lo tanto, se debe realizar la predicción de la injuria al nervio dentario inferior antes de la intervención quirúrgica ya sea por medio de radiografías o tomografías computarizadas.

De acuerdo a los datos obtenidos en relación a la edad de los tres grupos trabajados, a nivel vestibular no se encontraron diferencias estadísticamente significativas, a nivel lingual se encontró una distancia menor en el grupo I y una distancia mayor en el grupo III, exceptuando en el corte a 20 mm donde la distancia fue mayor en el grupo II. En sentido apical se encontró una distancia menor en el grupo I, una distancia mayor en el grupo II, a nivel crestral se encontró una distancia mayor en todos los cortes para el grupo II y no se hallaron diferencias estadísticamente significativas entre los grupos I y III.

Cuando se producen exodoncias, seguido por reabsorción y remodelación ósea, se puede alterar la posición relativa del canal mandibular. Por lo tanto, es necesario disponer de pacientes dentados para mantener puntos de referencia fijos en la evaluación de la posición del nervio dentario inferior.⁴

CONCLUSIONES

Una comparación en un periodo de tiempo corto en una muestra de 40 tomografías demostró que en el género femenino se observó una distancia mayor de la posición del nervio dentario inferior en sentido vestibular, lingual y crestral mientras que en la posición apical se determinó una distancia más predominante en el género masculino.

En cuanto a los grupos etareos la posición del nervio dentario inferior se encontró más cercano en sentido lingual, apical y crestral en el grupo de pacientes de 22 a 35 años. Los pacientes de 36 a 46 años presentaron una mayor distancia en sentido crestral y apical con respecto a los demás grupos. En cuanto al grupo de 47 años en adelante presentó una distancia mayor en sentido lingual.

Con esto se puede sugerir que al momento de realizar procedimientos quirúrgicos en la zona posterior inferior va a existir un mayor riesgo de injuria del nervio dentario inferior en los pacientes de género masculino en el grupo de edad de 22 a 35 años. Para futuros estudios se recomienda un análisis a largo plazo con una muestra tomográfica más amplia que pueda proporcionar una mejor evidencia.

REFERENCIAS

1. Velayos J, Anatomía de la cabeza: Para odontólogos, Ed. Medica Panamericana, 4 edición, Buenos Aires: Madrid, p. 241-242
2. Megumi Ueda, Kenji Nakamori, Kaori Shiratori, Tomohiro Igarashi, Takanori Sasak, Naoki Anb. Clinical significance of computed tomographic assessment and anatomic features of the inferior alveolar canal as risk factors for injury of the inferior alveolar nerve at third molar surgery; *J Oral Maxilla FacSurg.* 2012 (70):514-520
3. Da Fontoura R, Vasconcelos E. Morphologic basis for the intraoral vertical ramus osteotomy: anatomic and radiographic localization of the mandibular foramen. *J. Oral MaxilloFacSurg* 60:660-665, 2002.
4. Hasegawa T, Ri S, Shigeta T, Kasha M. Risk factors associated with inferior alveolar nerve injury after extraction of the mandibular third molar—a comparative study of preoperative images by panoramic radiography and computed tomography, *Int. J. Oral Maxillofac. Surg.* 2013; 42: 843–851
5. Lamas J, Peñarrocha M, Bowen E. Intraoperative complications during oral implantology; *Med Oral Patol Oral Cir Bucal.* 2008 Apr1; 13 (4) 239-43.
6. Yashar N, Engeland C. Radiographic considerations for the regional anatomy in the posterior mandible, *J Periodontol* 2012; 83: 36-43
7. Yosuey, Brooks L. The appearance of mental foramina o panoramic radiographs. I. Evaluations of patients; *Oral Surg Oral Med Oral Path.* 1989(68): 360-364
8. Haribhakti V. The dentate adult human mandible: An anatomic basis for surgical decision making; *PlastReconstr Surg.* 1996(97):536–541
9. Lee Y, Kimjh L. Mandibular Contouring: a surgical technique for the asymmetrical lower face; *J PlastReconstr Surg.* 1999; 104:1165–1171
10. Lun-Jou Lo, Fen-Hwa Wong, and Yu-Ray Chen. The position of the inferior alveolar nerve at the mandibular angle: an anatomic consideration for aesthetic mandibular angle reduction. *J Ann PlastSurg.* 2004 (53): 50–55
11. Levine M, Goddard A, Dodson T. Inferior alveolar nerve canal position: Inferior alveolar nerve canal position: a clinical and radiographic study. *J Oral MaxillofacSurg* 2007; 65(3): 470-474.