

# Tratamiento de las alteraciones estructurales del esmalte: Revisión de la literatura

## Treatment for enamel structural alterations: A literature review

Carolina Lara<sup>1</sup>, Piedad Malaver<sup>2</sup>, Fabián Siado<sup>3</sup>, Esmeralda Montes<sup>3</sup>

### RESUMEN

**Objetivo:** Identificar mediante una revisión sistemática de literatura cuáles son los tratamientos estéticos, a realizar en dientes afectados con alteraciones estructurales del esmalte dental. **Métodos:** Se realizó una búsqueda de artículos por títulos en revistas electrónicas indexadas contenidas en las bases de datos Ebsco, Cochrane, PubMed y Scielo, publicados entre enero del 2000 a junio 2013. **Resultados:** De los 5073 artículos revisados, 8 fueron seleccionados. Estos estudios reportaron los principales tratamientos estéticos para las alteraciones estructurales del esmalte. **Conclusión:** Las técnicas de micro-abrasión y blanqueamiento dental mejoran la apariencia de los dientes afectados por fluorosis, las restauraciones adhesivas con resinas, son un tratamiento conservador y mejoran la apariencia estética sin embargo, pocas veces se ha evaluado el rendimiento de la adhesión en este tipo de alteraciones, en la actualidad no existe la suficiente literatura que evalúe la efectividad de estos tratamientos estéticos lo que indica que se requiere realizar más estudios.

**Palabras claves:** fluorosis, amelogenesis imperfecta, hipoplasia del esmalte.

### ABSTRACT

**Objective:** To identify through a systematic literature review the esthetic treatments to definitively repair teeth affected by structural alterations of the enamel. **Methods:** An electronic search of articles published from January 2000 to June 2013 was conducted. Databases searched were Ebsco, Cochrane, PubMed, and Scielo. **Results:** 8 articles out of 5073 were selected. Such articles reported the main esthetic treatments for teeth with enamel structural alterations. Treatment included resin adhesive restorations, dental microabrasion with pumice, and teeth whitening. **Conclusions:** Tooth whitening microabrasion techniques improve the appearance of teeth affected by fluorosis. Resin adhesive restorations are a conservative treatment and improve the aesthetic appearance, however, adhesion performance has rarely been evaluated in this type of alteration. Currently, there is not enough literature to assess the effectiveness of these aesthetic treatments indicating that further studies are required.

**Keywords:** fluorosis, amelogenesis imperfecta, enamel hypoplasia.

### Grupo de Investigación - Ciencias Odontológicas UNICOC

1. Odontóloga. Especialización en Prostodoncia.
  2. Odontóloga Maestría en Biología - Énfasis de Genética Humana.
  3. Residente Especialización Prostodoncia.
- Correspondencia: Piedad Malaver  
Correo electrónico: pmalaverc@unicoc.edu.co

**Citar como:** Lara C, Malaver P, Siado F, Montes E. Tratamiento de las alteraciones estructurales del esmalte: Revisión de la literatura. *Journal Odont Col.* 2013;6(11):35-40

Recibido: Abril 2013, aceptado: Junio 2013

## INTRODUCCIÓN

El esmalte es un tejido único que está caracterizado por un bajo contenido proteico y un alto contenido mineral. Los ameloblastos secretan las cuatro proteínas mayores de la matriz del esmalte y las proteasas: amelogenina (80-90%), ameloblastina (5-10%), enamelinina (3-5%) y enamelinina (1%). Estas contribuyen a la maduración del esmalte, lo cual está acompañado por una pérdida de matriz orgánica y un aumento de la mineralización. El esmalte está constituido por cristales de hidroxiapatita estrictamente organizados, fuertemente compactados y organizados en haces llamados prismas.<sup>1</sup> Una vez formado, el esmalte no sufre remodelado como otros tejidos duros, ya que terminada la amelogénesis los ameloblastos involucionan y entran en apoptosis. Así, cuando el diente erupciona, su única forma de reaccionar ante cualquier agresión es con pérdida de sustancia, siendo incapaz de repararse.<sup>2</sup>

El esmalte maduro está compuesto en un 96% por cristales inorgánicos de hidroxiapatita constituidos por cristales de calcio y fosfato, que representan el componente inorgánico principal del esmalte, un 3% de agua y un 1% de matriz orgánica.<sup>2-4</sup> Los defectos del esmalte pueden involucrarlo parcial o totalmente y pueden ser localizados o generalizados.<sup>5,6</sup>

Entre las principales alteraciones se encuentra la hipoplasia del esmalte que es una entidad que se produce por factores genéticos o ambientales, pudiendo llegar a afectar tanto la dentición temporal como la permanente. A su vez, entre las hipoplasias más representativas se encuentran: Dientes de Turner, hipoplasia por sífilis congénita, hipoplasia por hipocalcemia, hipoplasia por enfermedades exantémicas (varicela, sarampión y escarlatina) e hipoplasia por flúor.<sup>7</sup>

Por otra parte se puede encontrar la amelogénesis imperfecta (AI) que corresponde a un grupo de desórdenes genéticos y hereditarios clínicamente heterogéneo que afecta la formación del esmalte. El fenotipo varía desde hipoplasia hasta aplasia. La prevalencia varía en diferentes poblaciones, con un rango desde 1 en 700 en Suecia hasta 1 en 14.000 en Norteamérica. Es causada por mutaciones en los genes AMELX, KLK4, ENAM, MMP 20.

La etiología de la AI puede ser: Autosómica recesiva o ligada al cromosoma X, ligada a los genes ENAMEL O KLK4; en su mayoría se presenta la forma hipomadura, ligada al cromosoma X asociada a formas hipoplásica 8 y la autosómica dominante, la cual está

ligada a los genes ENAM, KLK4, MMP, la que clínicamente se manifiesta con las formas hipoplásicas o de hipocalcificación.<sup>8</sup>

La AI hipoplásica se presenta por deficiente formación de la matriz y se caracteriza por la presencia de hoyos e irregularidades acompañada de un esmalte de espesor fino con dureza y translucidez normales causada por la mutación en el gen de amelogenina en el patrón hereditario autosómico recesivo ligado al cromosoma X y por mutaciones del gen de enamelinina en un patrón de herencia autosómica dominante. La AI hipomadura se caracteriza por un esmalte de espesor normal en donde los cristales de hidroxiapatita se depositan de manera adecuada. Clínicamente el esmalte presenta manchas blancas opacas. La AI hipocalcificada se produce en la fase de mineralización de la matriz formada y se caracteriza por presentar un esmalte de espesor normal con dureza y contenido mineral fuertemente disminuido. Clínicamente se presenta esmalte poroso abrasionado. Este tipo de AI es el más común.<sup>9</sup>

La rehabilitación de los pacientes con AI representa un desafío para el clínico. En algunos pacientes las restauraciones adhesivas han sido exitosamente usadas para restaurar dientes con una forma y funcionamiento aceptable con estética favorable. Sin embargo, en muchos otros pacientes, las restauraciones adhesivas muestran altas tasas de fracaso en áreas de esmalte poco mineralizado y frágil. Se considera que las diferencias histológicas, morfológicas y micro morfológicas entre los tipos de amelogénesis imperfecta son responsables de los fracasos. Estas diferencias pueden estar relacionadas con patrones inciertos de grabado ácido y, por consiguiente, baja resistencia adhesiva entre el sustrato y el material resinoso. Esta situación clínica dificulta distinguir qué casos de AI serán restaurados exitosamente.<sup>9,10</sup>

En 1994 Backman *et al.*,<sup>10</sup> concluyeron que el contenido de material orgánico del esmalte afectado con AI hipocalcificada es el doble que el del esmalte no afectado y el contenido mineral del esmalte afectado presenta un 30% menos de contenido mineral respecto al esmalte normal. Utilizando micro radiografía cuantitativa, Felicity *et al.*,<sup>11</sup> determinaron una disminución en el componente mineral en molares afectados con hipomineralización en un promedio de 58.8% vol/mineral con un mínimo de 31.7% vol/mineral, así como también reducción de la dureza y aumento de la porosidad.

Otra alteración que puede experimentar el esmalte dental es la fluorosis dental que se define como una condición de larga duración la cual es inducida por la presencia o cantidad excesiva de fluoruro durante la formación del esmalte dental, lo que ocasiona un aumento de la porosidad del mismo debido a una inadecuada retención de la amelogenina por acción del exceso de iones de flúor libres. Una vez que el fluoruro se incorpora en cristales de esmalte, el ion afecta el proceso de mineralización posterior mediante la reducción de la solubilidad del mineral entonces el esmalte afectado no madura y tiene porosidades en la superficie y subsuperficie.<sup>12</sup>

La excesiva ingesta de flúor durante la formación del diente se manifiesta en el esmalte por un incremento en el contenido de proteínas y una disminución en el total del contenido mineral.<sup>13</sup> Todas las alteraciones estructurales del esmalte son una condición patológica que representa un problema estético, aunque los dientes afectados pueden no ser particularmente susceptibles a la caries. La mayor queja de los pacientes es la estética, siendo las técnicas adhesivas una alternativa de tratamiento muy útil en estas condiciones.<sup>14</sup>

El objetivo de este estudio es identificar mediante una revisión sistemática de literatura cuáles son los tratamientos estéticos que permitan devolver la estética a los dientes afectados con alteraciones estructurales del esmalte.

## MATERIALES Y MÉTODOS

Se realizó una búsqueda de literatura en revistas electrónicas indexadas en las siguientes bases de datos: Ebsco, Scielo, PubMed y Cochrane, utilizando los siguientes términos MeSH: hipoplasia de esmalte, amelogenénesis imperfecta, fluorosis dental, adhesión, carillas estéticas, coronas completas, cementación, publicados entre enero de 2000 y junio 2013. Con base en los resultados se aplicaron los filtros para excluir por duplicado y por título quedando un total de 92 referencias, que luego son filtrados por resumen que resulta en un total de 22 para realizar lectura de texto completo; quedando 14 artículos de los cuales se excluyeron 6 (Tabla 1), quedando 8 artículos seleccionados.

Se excluyeron revisiones de literatura y artículos de bajo rigor metodológico y estudios en dientes deciduos. Entre los estudios que aportaron información en la presente revisión se encontraron artículos *in vitro* (3), revisiones sistemáticas (1) e *in vivo* de tipo prospectivo (4).

## RESULTADOS

Se encontraron 5073 artículos altamente relevantes. Se realizó la selección según los criterios de inclusión y exclusión como se muestra en las tabla 1 y 2. De los 8 artículos seleccionados hubo 4 estudios *in vivo* prospectivos, 3 *in vitro* y una revisión sistemática (Tabla 2). Entre los artículos revisados se observó que los tratamientos estéticos para los dientes con alteraciones estructurales del esmalte son: restauraciones adhesivas, blanqueamiento dental y la micro abrasión dental.

Torres Gallegos *et al.*,<sup>14</sup> compararon la resistencia a la fractura de tres sistemas adhesivos (lavado y grabado y autograbador) en diversos grados del fluorosis dental donde los resultados fueron: los sistemas de unión de grabado y lavado se logran los más altos niveles de resistencia adhesiva cuando los sistemas adhesivos se unen al esmalte sano y disminuyó a medida que se incrementaba el grado de fluorosis. Por otra parte, los sistemas autograbadores mejoran la resistencia adhesiva en los grados de fluorosis de moderada a severa. Pugach *et al.*,<sup>20</sup> en el 2011 realizaron un estudio en ratones con AI donde compararon dos sistemas adhesivos lavado y grabado y autograbado. El estudio concluyó que los sistemas adhesivos de autograbado muestran una significativa mejoría en la resistencia adhesiva tanto en esmalte sano como alterado por AI, siendo significativamente menor en el esmalte afectado por AI.

Faria *et al.*,<sup>9</sup> evaluaron la dureza del esmalte y de la dentina de los dientes permanentes afectados por AI hipocalcificada y la resistencia adhesiva de un adhesivo de grabado y lavado. La conclusión de este estudio fue que los dientes afectados con AI presentaron resistencias adhesivas significativamente más bajas.

Respecto a la dureza de los sustratos comparados en dientes con AI se concluyó que la dentina presentó una dureza similar o igual en los dientes sanos que en dientes afectados con AI, a diferencia de la dureza del esmalte que fue significativamente menor en dientes afectados con AI en comparación con dientes sanos.

Teniendo en cuenta la baja resistencia adhesiva en pacientes con alteraciones estructurales del esmalte, Sönmez *et al.*,<sup>16</sup> estudiaron el efecto de la desproteínización con hipoclorito de sodio en el éxito de las resinas en dientes con AI, concluyendo que la desproteínización no tiene ningún efecto en el éxito de las restauraciones adhesivas a largo plazo en pacientes con AI.

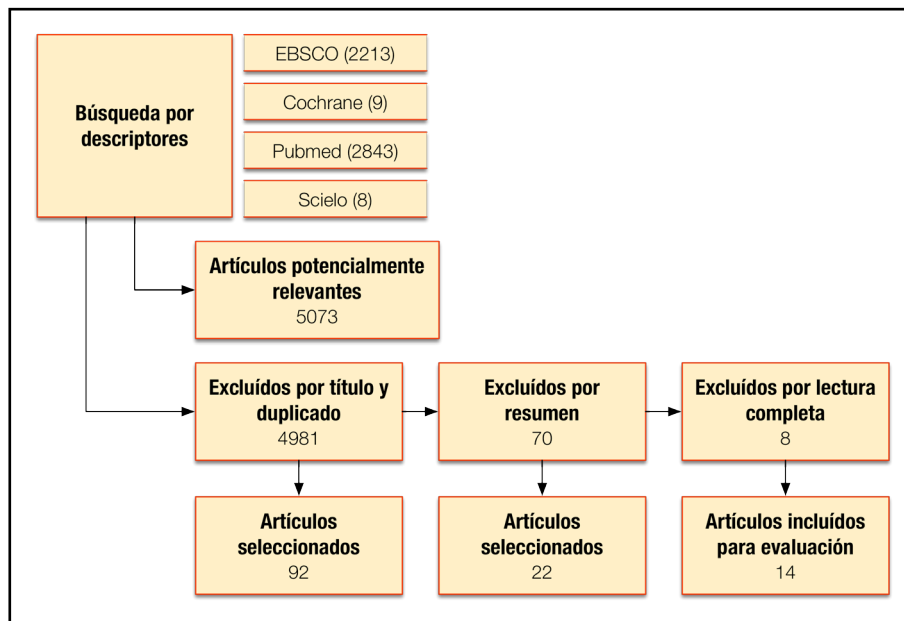


Figura 1  
Flujograma

**Tabla 1.**

Artículos excluidos de la revisión		
Título	Autor	Motivo de exclusión
Improving esthetically objectionable human enamel fluorosis with a simple microabrasion technique.	Limeback H	Resultados se evaluaron por medio de fotografía clínica
Laboratory-made composite resin restorations in children and adolescents with hypoplasia or hypomineralization of teeth	Feierabend S	Estudio realizado en dientes deciduos
Aprospective clinical Aprospective clinical trial comparing preformed metal crowns and cast restorations for defective first permanent molars	Zagdwon AM	Estudio se realizó en coronas metálicas preformadas
Restorative therapy of primaryteeth severely affected by amelogenesis imperfecta	Vitkov L	El estudio se realizo en dientes primarios
Seeking children’s perspectives in the managementof visible enamel defects.	Rrodd H D	Los resultados no coincidieron con el objetivo del estudio
Bond strength of different dentin bonding systems to fluorotic enamel.	Ertugrul F	Se realizó solo en dentina

Dashash *et al.*,<sup>21</sup> en una revisión sistemática evaluaron las tasas de éxito que se logran con diferentes materiales de restauración en pacientes que presentan AI de dientes anteriores, los criterios tenidos en cuenta fueron restablecimiento de la estética, así como de la función. Respecto a los temas en cuestión, esta revisión de la literatura no arrojó resultados concluyentes sobre la mejoría estética (efecto psicológico positivo), mejoría del funcionamiento masticatorio, ni longevidad de la restauración.

Otra técnica de restauración de alteraciones del esmalte es la microabrasión, frente a este punto la eficacia de dos productos de microabrasión para la elimi-

nación de manchas de flúor en el esmalte fue evaluada por Loguercio *et al.*,<sup>17</sup> en 2011; los productos fueron frotados durante 30s sobre la superficie del esmalte en diferentes citas odontológicas y los datos arrojados evidencian que el 97% de los pacientes reportaron estar satisfechos con el resultado al final del procedimiento y después de la primera consulta clínica.

Por último se ha propuesto el blanqueamiento dental como terapia para el manejo de las alteraciones estructurales del esmalte y frente a esta técnica, Knösel *et al.*,<sup>18</sup> analizaron el efecto de blanqueamiento externo (aplicado en casa o el consultorio) en casos de fluorosis dental leve.

Tabla 2

## Artículos incluidos, nivel de evidencia y grado de recomendación

Titulo	Autor	Nivel de evidencia	Grado de recomendación
Effectiveness of bonding resin-based composite to healthy and fluorotic enamel using total-etch and two self-etch adhesive systems <sup>21</sup>	Iranzihuatl Torres	II-2	B
Clinical success of desproteinization in hypocalcified amelogenesis imperfecta <sup>22</sup>	Isil S. Sónmez	II-2	B
Clinical effectiveness of two microabrasion materials for the removal of enamel fluorosis stains <sup>23</sup>	Loguercio AD	III	B
A randomized ClÉ L*a*b* evaluation of external bleaching therapy effects on fluorotic enamel stains <sup>24</sup>	Michael Knösel	IV	B
Comparison between phosphoric acid and hydrochloric acid in microabrasion technique for the treatment of dental fluorosis <sup>25</sup>	Mahshid Mohammadi Bassir	III	B
Hardness and microshear bond strength to enamel and dentin of permanent teeth with hypocalcified amelogenesis imperfecta <sup>8</sup>	Andre Luis Faria-e-Silva	II-2	B
Interventions for the restorative care of amelogenesis imperfecta in children and adolescents (Review) <sup>27</sup>	Dashash M	2++	A
The Use of Mouse Models to Investigate Shear Bond Strength in Amelogenesis Imperfecta <sup>26</sup>	M.K. Pugach	I	A

Los resultados obtenidos les permitieron concluir que el blanqueamiento dental en el consultorio con una sola sesión de una hora, utilizando peróxido de hidrógeno al 30%, no mejoró de forma significativa el color ni luminosidad, frente a los resultados obtenidos con la terapia inicial en el consultorio complementada con terapia de apoyo casera usando peróxido de carbamida al 15% durante 14 días en los que se apreció una mejora sustancial en el color obtenido, que fue similar al color del esmalte dental sin fluorosis.

## DISCUSIÓN

La efectividad de las sustancias microabrasivas para remover el esmalte fluorótico pigmentado ha sido considerada altamente exitosa en un 97% de los casos cuando se utilizan sustancias eficaces y seguras para la eliminación de manchas blancas de esmalte con fluorosis.<sup>17</sup> La mezcla de sustancias como ácidos con piedra pómez resultan ser eficaces y seguras para la eliminación del esmalte desmineralizado y mejorar la estética dental.<sup>19</sup> De la misma forma, el blanqueamiento externo en el tratamiento de las manchas fluoróticas leves y moderadas realizado en el consultorio odontológico, seguido de una terapia domiciliaria, también produce un cambio estético en el color y la luminosidad de las manchas fluoróticas mimetizándolas con el color del esmalte sano adyacente.<sup>18</sup>

Con respecto a la adhesión, todos los estudios valorados en esta revisión concluyen que este proceso se ve altamente afectado en dientes con alteraciones estructurales del esmalte donde el efecto de la des-

proteización, ni la utilización de diferentes sistemas adhesivos mejoran significativamente el proceso de adhesión en este tipo de pacientes.<sup>15-16,20</sup>

Sin embargo, la literatura recomienda lo siguiente:

- El conocimiento de los patrones de grabado ácido de los diferentes tipos de alteraciones estructurales del esmalte podría influir en los tipos de materiales restaurativos usados y podría disminuir las tasas de fracaso en las restauraciones adhesivas.
- Para la selección del tratamiento apropiado es importante conocer la morfología o cambios que ocurren en el esmalte dental en cada una de las alteraciones.
- No existe en la literatura un protocolo de tratamiento definido. Un diagnóstico correcto y una adecuada planificación del tratamiento son esenciales para lograr resultados satisfactorios.
- En el esmalte afectado con AI la aplicación de agentes autograbadores da como resultado una resistencia adhesiva al cizallamiento más alta para las resinas adhesivas.

## CONCLUSIÓN

No existe la suficiente literatura con un nivel de evidencia adecuado para establecer tratamientos estéticos específicos para las alteraciones estructurales del esmalte dental.

## REFERENCIAS

1. Bailleul I, Molla M, Verloes A, Berdal A. The genetic

- basis of inherited anomalies of the teeth: Part I: Clinical and molecular aspects of non-syndromic dental disorders. *European Journal of Medical Genetics*. 2008; 51:273-291.
2. De Ferraris ME. Histología, embriología e ingeniería tisular bucodental. Argentina:Panamericana, 2009. p291-332.
  3. Sapp JP. Patología oral y maxilofacial contemporánea. 2a edición. España: Mosby; 2006.
  4. Mooney JB. Operatoria dental integración clínica. 4a edición. Argentina: Panamericana; 2006.
  5. Jeremić M, Marković D, Vuković A, Babić M, Jokanović V. Abnormalities in enamel structure and their association with systemic diseases and syndromes. *Serbian Dental Journal*. 2011; 58:229-238.
  6. Clarkson J. Review of terminology, classifications, and indices of developmental defects of enamel. *Adv Dent Res*. 1989; 3:104-109.
  7. Gadhia K, Donald S, Arkutu N, Malik K. Amelogenesis imperfecta: an introduction. *British Dental Journal*. 2012; 212: 377-379.
  8. Hyun HK, Lee SK, Lee KE, Kang HY, Kim EJ, Choung PH, Kim JW. Identification of a novel FAM83H mutation and microhardness of an affected molar in autosomal dominant hypocalcified amelogenesis imperfecta. *International Endodontic Journal*. 2009; 42: 1039-1043.
  9. Faria AL, Ratto de Moraes R, de Sousa Menezes M, Rodrigues Capanema R, Soares de Moura A, Martelli H. Hardness and microshear bond strength to enamel and dentin of permanent teeth with hypocalcified amelogenesis imperfecta. *International Journal of Pediatric Dentistry*. 2011; 21:314-320.
  10. Backman B, Manson A. Mineral distribution in the enamel of teeth with amelogenesis imperfecta as determined by quantitative microradiography. *Scand J Dent Res* 1994; 102: 193-197.
  11. Crombie F, Manton D, Palamara J, Zaluzniak I, Cochrane N, Reynolds E. Characterization of developmentally hypomineralized human enamel. *Journal of Dentistry* 41 82013) 611-618.
  12. Kenneth A, Claudine A, Denise E. Using microabrasive material to remove fluorosis stains. *Journal of the American Dental Association*. 2004; 135:319-323.
  13. Bartlett J, Dwyer SE, Beniash E, Skobe Z, Payne-Ferreira TL. Fluorosis: a new model and new insights. *Journal Dental Research*. 2005; 84 (9): 832-836.
  14. Yuzo T. Immunochemical and biochemical characteristics of enamel proteins in hypocalcified amelogenesis imperfecta. *Oral Surg Oral Med Oral Pathol Oral Radiol Endod* 1998;85:424-30.
  15. Torres Gallegos I, Martínez Castaño GA, Loyola Rodríguez JP, Patiño Marín N, Encinas A, Ruiz F, Anusavice K. Effectiveness of bonding resin-based composite to healthy and fluorotic enamel using total-etch and two self-etch adhesive systems. *Dental Materials Journal* 2012; 31(6): 1021-1027.
  16. Sönmez I, Aras S, Sen Tunc E, Küçükkes C. Clinical success of desproteinization in hypocalcified amelogenesis imperfecta. *Quintessence International*. 2009; 40 (2):113-118.
  17. Loguercio AD, Correia LD, Zago C, Tagliari D, Neumann E, Gomes DB, Barbieri OMM. Clinical effectiveness of two microabrasion materials for the removal of enamel fluorosis stains. *Operative Dentistry*. 2007; 32 (6): 531-538.
  18. Knösel M, Attin R, Becker K, Attin T. A randomized CIE L\*a\*b\* evaluation of external bleaching therapy effects on fluorotic enamel stains. *Quintessence International*. 2008;39 (5):331-339.
  19. Mohammadi IM, Bagheri G. Comparison between phosphoric acid and hydrochloric acid in microabrasion technique for the treatment of dental fluorosis. *Journal of Conservative Dentistry*. 2013; 16(1):41-44.
  20. Pugach MK, Ozer F, Li Y, Sheth K, Beasley R, Resnick A. The use of mouse models to investigate shear bond strength in amelogenesis imperfecta. *Dental Research*. 2011; 90(11):1352-1357.
  21. Dashash M, Yeung CA, Jamous I, Blinkhorn A. Interventions for the restorative care of amelogenesis imperfecta in children and adolescents. *Cochrane Oral Health Group* 2013; (6):1-18.