

## Expansión rápida maxilar en pacientes hendiduras labio palatinas: reporte de caso

### Rapid maxillary expansion in cleft palate patients: case report

Diana Marcela Conde González<sup>1</sup>

#### RESUMEN

*El labio fisurado y el paladar hendido son malformaciones congénitas en las que el labio no se forma completamente durante el desarrollo fetal y en cuanto al paladar hendido, el paladar no se cierra completamente, dejando una abertura que puede extenderse dentro de la cavidad nasal. El grado del labio fisurado puede variar enormemente, desde leve hasta severo; La hendidura puede afectar a cualquier lado del paladar y puede extenderse desde el paladar duro hasta el paladar blando y a menudo la hendidura también incluye el labio.*

*El propósito de este estudio es presentar dos casos manejados con la técnica de expansión rápida maxilar (ERM), en dos pacientes masculinos, hermanos, de 9 y 7 años con labio fisurado y labio y paladar hendido, respectivamente, con la utilización de un expansor tipo Hyrax y máscara facial. Se tendrá en cuenta la embriología, factores etiológicos, medios de diagnóstico, análisis fotográficos y cefalométricos.*

**Palabras claves:** Labio y paladar hendido, Hyrax, máscara facial.

#### ABSTRACT

*The cleft lip and cleft palate are congenital malformations in which the lip has no complete shape during fetal development and as for the cleft palate, the palate does not close completely, leaving an opening that can extend into the nasal cavity. The degree of the cleft lip can vary greatly, from mild to severe; the cleft can affect or any extension of the palate and can extend from the hard palate to the soft palate and often the cleft also includes the lip.*

*The purpose of this study is to follow the cases related to the current literature, about the Rapid Maxillary Expansion (REM), in two male patients, brothers, 9 and 7 years old with cleft lip and cleft lip and palate, respectively, with the Use of a Hyrax type expander and face mask. it will be studied embryology and the causes of this condition, diagnosis, photography analysis and cephalometric analysis performed.*

**Keywords:** Cleft lip and cleft palate, hyrax, facial mask.

1. Odontóloga, Institución Universitaria Colegios de Colombia - UNICOC, Cali

Autor responsable de correspondencia: Diana Marcela Conde  
Correo electrónico: dianaconde00@gmail.com

**Citar como:** Conde DM. Expansión rápida maxilar en pacientes hendiduras labio palatinas: reporte de caso. Journal Odont Col. 2017;10(20):22-32

Recibido: Octubre 2016, aceptado: Junio 2017

## INTRODUCCIÓN

El labio fisurado y el paladar hendido (LPH) son malformaciones congénitas craneofaciales que traen como consecuencia problemas físicos, emocionales, psicológicos, estéticos, fonéticos, auditivos, complicaciones a nivel dental como maloclusiones, agenesias, alteración en la erupción, dientes supernumerarios, apiñamientos, malposiciones; lo cual constituye un problema que afecta tanto al paciente como a su núcleo familiar.<sup>1</sup>

En estudios realizados sobre las malformaciones congénitas se demostró que las fisuras labio palatinas son las anomalías más comunes, también se encontró una tasa de 10,49 por 10.000 habitantes, y una incidencia percibida entre 1:500 y 1:700 nacimientos.<sup>2</sup>

Las fisuras labio palatinas comprometen el labio superior, el reborde alveolar, el paladar duro y el paladar blando; las fisuras combinadas que comprometen el labio y el paladar corresponden a más del 50% de incidencia, siendo el 12.5% casos bilaterales. Mientras que las fisuras aisladas del labio y paladar constituyen al porcentaje restante. En los varones se ha evidenciado que las fisuras de labio son más frecuentes, mientras que las fisuras aisladas de labio y el paladar son más comunes en las mujeres. Asimismo el compromiso del labio fisurado es menos frecuente en el lado derecho que en el izquierdo.<sup>2</sup>

La etiología de esta anomalía es multifactorial y los factores genéticos y ambientales juegan un papel significativo.<sup>2</sup> Los pacientes con fisuras labio palatinas requieren de varias intervenciones quirúrgicas para reparar el labio, el paladar o ambos, lo que puede ocasionar una contracción de la arco superior. La cirugía del labio origina una rápida reducción del arco anterior por la aproximación de los segmentos divididos, y la cirugía del paladar puede aumentar las posibilidades de generar mordida cruzada posterior.<sup>3</sup>

Desde el siglo XIX ya existían métodos para realizar expansión rápida maxilar (ERM) que consiste en expandir ortopédicamente el paladar y así aumentar la distancia transversal de los dientes superiores por transformación de la base apical. La disyunción maxilar tiene el mismo objetivo pero separa la sutura media palatina formando nuevo hueso y el movimiento de los dientes será mínimo, y la separación que se logra es de 0.2 a 0.5mm por día.<sup>3-5</sup>

La ERM está indicada para pacientes que muestran un micrognatismo maxilar esquelético evidenciado

en oclusión cruzada posterior, en pacientes con labio y paladar fisurado, en apiñamientos severos y está contraindicado en pacientes que son poco colaboradores.<sup>5,6</sup> Existen dos tipos de expansores para ERM, la principal diferencia entre ambos es la presencia o ausencia de acrílico en ellos. El expansor Hyrax (dentosoportado) no tiene acrílico y distribuye la fuerza aplicada en los dientes posteriores a toda la maxila, mientras que el expansor de Haas (dentomucosoportado) si tiene una porción en acrílico y distribuye la fuerza entre los dientes posteriores y el paladar.<sup>7</sup>

El siguiente reporte identifica dos pacientes masculinos, hermanos, de 9 y 7 años con labio fisurado y labio y paladar hendido, respectivamente, en donde la clasificación molar Angle<sup>8</sup> en ambos es clase I, los dos presentan compresión del maxilar, mordida cruzada posterior, apiñamientos y malposiciones dentarias. Se realizaron análisis fotográficos donde se evidenció alteración en los tercios faciales, una asimetría facial marcada, ambos presentan un perfil convexo; se realizó análisis de modelos Moyers<sup>9</sup> donde se utiliza el valor de los anchos mesodistales de los incisivos inferiores permanentes para predecir el tamaño mesodistal de los caninos y premolares no erupcionados; el análisis radiográfico se rigió por el análisis de Lewandowski donde se aprecian asimetrías respecto a la altura del cóndilo y la coronoides de cada lado y desviación de la línea media. En las radiografías laterales de cráneo de los pacientes se utilizaron los análisis cefalométricos de Steiner y McNamara, los cuales estudian los patrones de crecimiento craneofacial, y se valoraron las proporciones dentofaciales, asimismo se estudiaron las maloclusiones y las discrepancias esqueléticas.

### FORMACIÓN DEL PALADAR Y EL LABIO:

El crecimiento y desarrollo de la boca está relacionado con el crecimiento craneofacial y con la formación de los arcos faríngeos, los cuales se desarrollan durante la 4ª semana de vida intrauterina. En condiciones normales el primer arco branquial mandibular se divide y origina los procesos maxilar y mandibular los cuales con el proceso frontonasal ayudan a la formación de la boca, labios, fosas nasales y carrillos. El estomodeo o también llamada cavidad bucal primitiva, que se convertirá en la cavidad bucal, está limitado inferiormente por el proceso mandibular, superiormente por el proceso frontonasal, y a los lados por los procesos maxilares.<sup>3</sup>

El paladar primario se forma entre la 5ª y 6ª semana de vida intrauterina, el paladar secundario entre la 7ª

y 8ª semana a expensas de los procesos maxilares y la fusión de ambos paladares durante la 10ª y 11ª semana.<sup>10</sup>

En la formación del paladar primario los procesos nasales medios se unen y forman la premaxila, la cual presenta tres componentes. Un componente labial que forma el filtrum del labio superior, un componente maxilar que contiene la zona anterior del maxilar que al mismo tiempo comprende los cuatro incisivos superiores y sus futuras encías, y un componente palatino que es de forma triangular que origina el paladar primario. De la cara interna de los procesos maxilares se originan dos prolongaciones llamados procesos palatinos laterales donde en la 8ª semana al momento en que desciende el piso de la boca, estos procesos se desplazan verticalmente y luego horizontalmente donde se fusionan y forman el paladar secundario.<sup>10</sup>

El paladar primario y el secundario se unen durante la 10ma semana, y como resultado de esta unión queda el agujero incisivo. De la fusión de los procesos palatinos da como resultado el rafe palatino, hacia arriba se unen con el tabique nasal y se forma el piso de las fosas nasales.<sup>10</sup>

La separación del labio de su mucosa gingival se da por la lámina labial, ésta se invagina en el mesénquima y la separación de sus células hace posible la aparición del labio. Los labios quedan separados de la mucosa de los bordes alveolares y origina el vestíbulo bucal, y el frenillo labial se forma ya que en la línea media esta separación no es profunda.<sup>10</sup> Para la formación del labio superior el filtrum nace a expensas de los procesos nasales medios y sus partes laterales a expensas de los procesos maxilares, mientras que en el labio inferior solo actúan los procesos mandibulares.<sup>10</sup>

La fisura de labio básica es la falta de unión del paladar primario entre los procesos maxilares y el nasomedial, y si el defecto se presenta entre los dos procesos nasomediales causara una fisura de línea media. Por el lado de la fisura palatina se debe a que hubo un problema en el cierre del paladar secundario, lo que quiere decir que no hubo una fusión de los procesos palatinos.

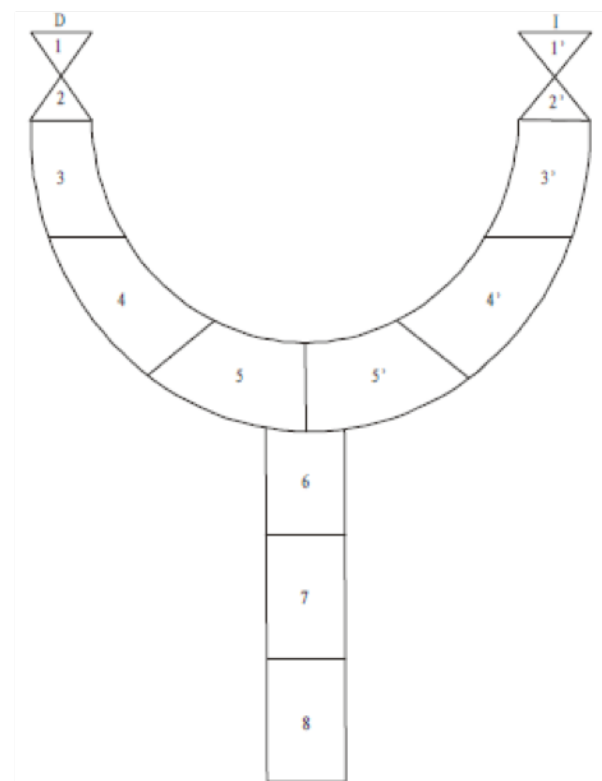
El daño en el paladar primario, el cual origina el labio fisurado puede interferir en el desarrollo del paladar secundario, mientras que una anomalía en el paladar secundario no interfiere con el del paladar primario.<sup>11</sup>

### CLASIFICACIÓN:

Debido a la gran variedad de casos que se pueden presentar en las fisuras labiopalatinas por implicar deformidad en el labio, proceso alveolar, paladar duro y blando, y añadiendo la posibilidad de que la alteración sea unilateral o bilateral, Kernahan y Stark (1985) presentaron una clasificación que abarca todos los tipos de fisuras. Esta clasificación se rige utilizando el foramen incisivo como referencia.

1. Fisura del paladar primario: labio y premaxila
2. Fisura del paladar secundario: paladar duro y blando posterior al foramen incisivo.

Se amplía al adicionar una descripción más detallada en cuanto a lado izquierdo, derecho, fisura completa e incompleta.<sup>2, 12, 13</sup> En la parte de ortopedia específicamente con un expansor rápido maxilar, y en uno de los niños, además del aparato intrabucal, se le colocó una máscara facial (Figura 1).



- D-Lado derecho  
I-Lado izquierdo  
1 y 1'-Alas nasales  
2 y 2'-Pisos de fosas nasales  
3 y 3'-Labios  
4 y 4'-Alvéolos  
5 y 5'-Paladar óseo entre alvéolos y agujero pretino anterior  
6 y 7 -Paladar óseo por detrás del agujero palatino  
8 -Paladar blando

Figura 1

Esquema de clasificación de hendiduras labio palatinas

## DESCRIPCIÓN DE CASO 1

Paciente de sexo masculino de 9 años de edad con aparente buen estado general, que acude al servicio de odontología pediátrica de la clínica del Colegio Odontológico de Cali. En el examen clínico extraoral se observa paciente con hendidura labial unilateral en el lado derecho. En antecedentes personales, el paciente recibió cirugía queilorrafia a los 3 meses de edad, y ha recibido dos cirugías de corrección de labio.

### ANÁLISIS FOTOGRÁFICO:

Realizando análisis de tercios faciales se encontró que el tercio superior se haya disminuido con respecto al tercio medio. Se observa que el paciente muestra una asimetría facial marcada de la hemicara izquierda, donde el borde mandibular izquierdo tiene un mayor volumen con respecto al derecho. La línea bipupilar y bicomisural se encuentran canteadas hacia la derecha (Figura 2).

En el análisis de quintos faciales se encuentra que el canto externo derecho está desproporcional, disminuido en relación con los otros cantos y el canto externo izquierdo se encuentra aumentado (Figura 2). En el análisis de Schwarz el paciente presenta un perfil convexo y cara prominente (Figura 3).

Al examen intraoral el paciente presenta un maxilar superior estrecho y triangular y el maxilar inferior ovoide (Figura 4 y 5). En la relación molar se encuentra una relación Angle I derecha e izquierda y en rela-

ción canina, clase III derecha e izquierda. Se observa una sobremordida vertical 0.5 mm y horizontal 1 mm; y mordida cruzada bilateral (Figura 6 y 7)

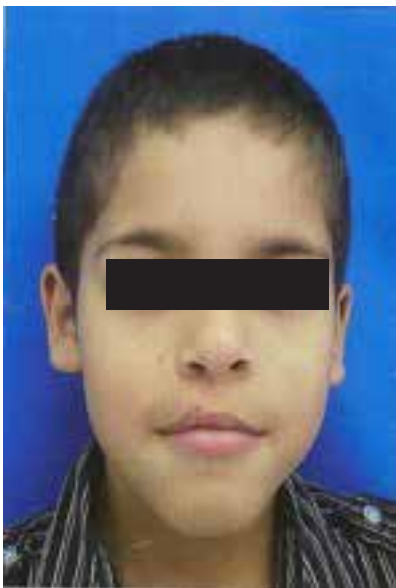### ANÁLISIS RADIOGRÁFICO

En la radiografía panorámica se observan los maxilares dentro de los parámetros de normalidad, y presenta un diente supernumerario a nivel de 12'.

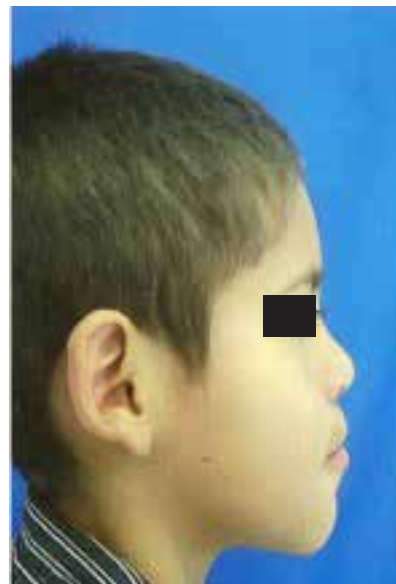Se realizó el análisis de Levandoski el cual dio como resultado una discrepancia a nivel de los cóndilos, donde el cóndilo izquierdo es más corto que el derecho, se muestra una asimetría en la coronoides, encontrándose la coronoides derecha más corta, el punto gonion del lado del lado izquierdo se encuentra más arriba que la deln izquierdo se encuentra más arriba que la del lado opuesto. Y la línea media coincide con los incisivos inferiores más no con los superiores (Figura 8).

En el análisis de Steiner la longitud de la base del cráneo se encuentra dentro de los parámetros de normalidad, así mismo, los ángulos SNA y SNB se hallan en la norma, lo que indica una posición normal de los maxilares. En la relación intermaxilar el paciente presenta una clase I esquelética. Para el biotipo facial nos da un tipo dolicofacial. En la relación incisomaxilar, se encuentra una norma inciso inclinación del incisivo superior, y una protrusión y proinclinación del incisivo inferior (Figura 9).

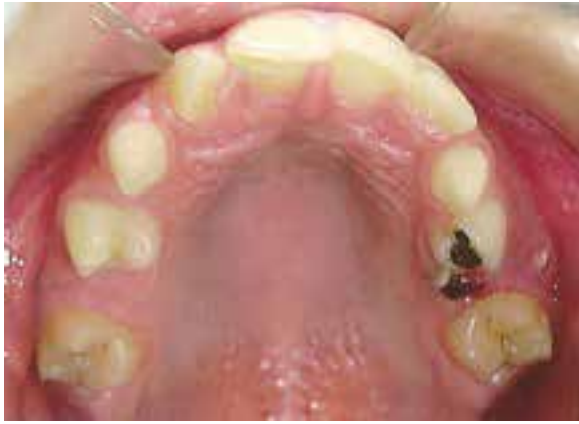En el análisis de McNamara se encuentra: una retru-



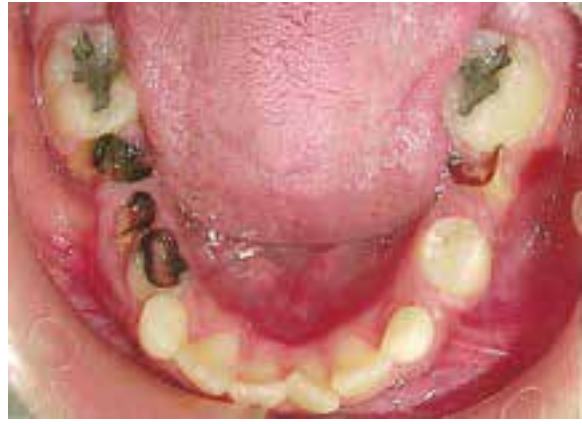**Figura 2**  
Fotografía de frente



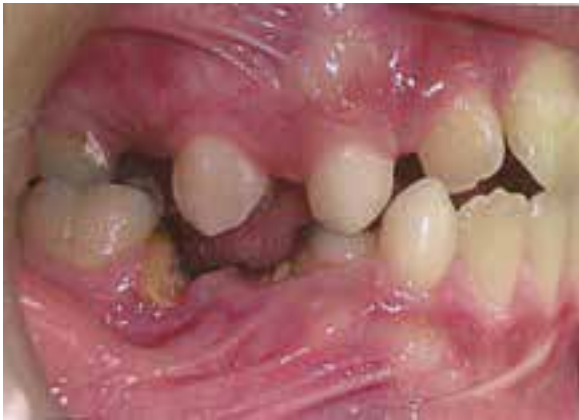**Figura 3**  
Fotografía de perfil



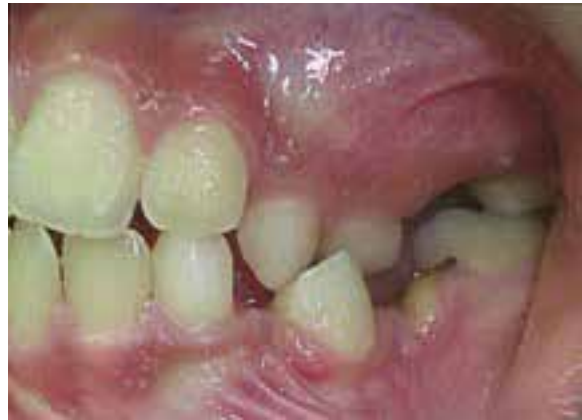**Figura 4**  
Fotografía intraoral arcada superior



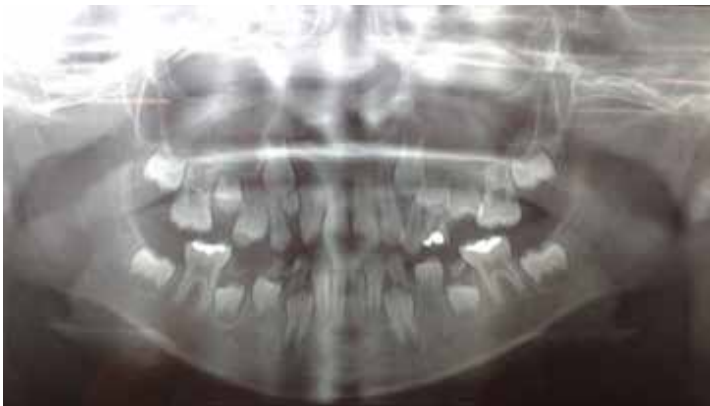**Figura 5**  
Fotografía intraoral arcada inferior



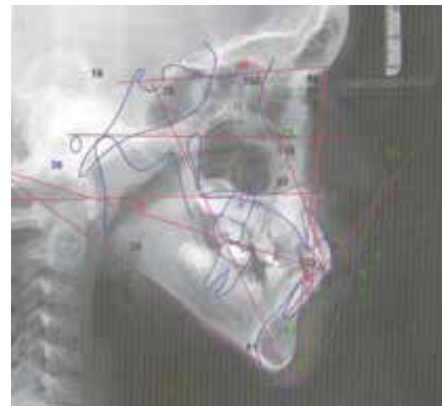
**Figura 6**  
Fotografía intraoral lateral derecha



**Figura 7**  
Fotografía intraoral lateral izquierda



**Figura 8**  
Radiografía panorámica



**Figura 9**  
Radiografía lateral de cráneo

sión esquelética maxilar por el punto ( $Na \perp FH$ ) – A y retrusión esquelética mandibular por el punto ( $Na \perp FH$ ) – Pg. El maxilar superior presenta una longitud efectiva de cóndilo a punto A (Co-A): 74.8 mm en relación con la longitud efectiva mandibular de cóndilo a pogonion (Co-Pg): 99.1 mm presenta un mi-

crognatismo maxilar y mandibular, y una altura facial inferior espina nasal anterior-mentón (ENA-Mn) de 64.8 mm. En el ángulo de plano mandibular el paciente presenta un ángulo gonial abierto, es decir, un crecimiento vertical excesivo, lo que quiere decir que el paciente es un perfil dolicofacial. El incisivo superior

contra la vertical del punto A<sup>⊥</sup> FH indica una retrusión del incisivo, y el incisivo inferior contra el plano A-Pg muestra una protrusión del incisivo (Figura 9).

### DIAGNÓSTICO

La evaluación del paciente permitió concluir que el paciente presenta en los diagnósticos generales labio fisurado unilateral derecho y en diagnóstico funcional: una deglución atípica; un perfil convexo con maloclusión clase I con problemas transversales, verticales y horizontales; al examen estomatológico en el sistema bucal presentaba incompetencia labial y frenillos múltiples vestibulares; y en el sistema dentario presentaba caries, hipoplasia en los dientes #11 y #21 un diente supernumerario al nivel de 12', apiñamiento anteroinferior y anterosuperior, una erupción precoz y malposiciones dentarias.

### DESCRIPCION DE CASO 2

Paciente de sexo masculino de 7 años de edad con aparente buen estado general, que acude al servicio de odontología pediátrica de la clínica del Colegio Odontológico de Cali. Al examen clínico extraoral se observa paciente con hendidura labio palatina en el lado izquierdo. En antecedentes personales, el paciente recibió cirugía a los 9 meses de nacer de queilorrafia, al año le realizaron la palatorrafia. A los 4 y 7 años, cirugía de corrección de labio y a los 6 años le realizaron cirugía por hernia umbilical.

### ANÁLISIS FOTOGRÁFICO

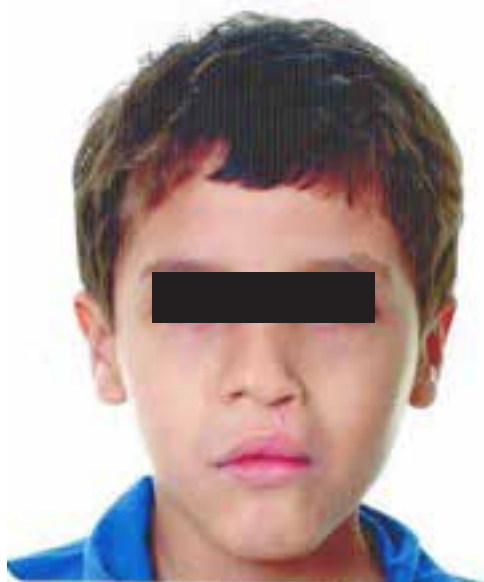Realizando análisis de tercios faciales se encontró

que el tercio inferior de la cara se encuentra aumentado con respecto al tercio medio. Se observa que el paciente muestra una asimetría facial marcada de la hemicara izquierda, donde el borde mandibular izquierdo tiene un mayor volumen con respecto al derecho. La línea bipupilar se encuentra inclinada hacia la derecha (Figura 10). En el análisis de quintos faciales se encuentra que los cantos internos se encuentran disminuidos con respecto a los otros cantos (Figura 10). En el análisis de Schwarz el paciente presenta un perfil convexo y cara prominente (Figura 11).

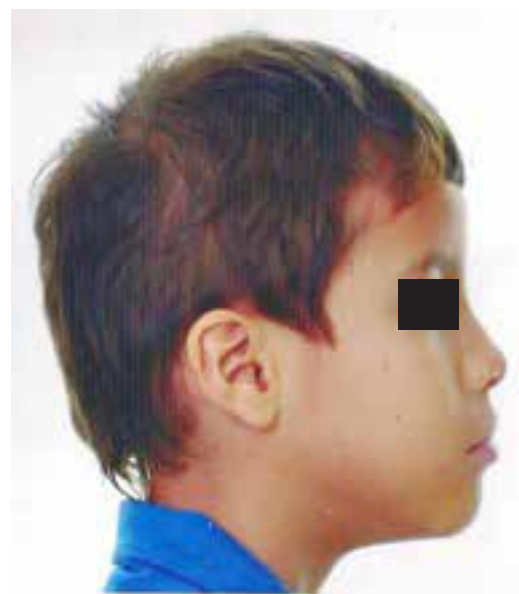En el examen intraoral se identificó un maxilar superior estrecho y triangular y el maxilar inferior ovoide (Figura 12 y 13). En la relación molar se encuentra una relación Angle I derecha y II izquierda y en relación canina, clase II derecha e izquierda no aplica. Se observa una sobremordida vertical 0.3 mm y horizontal 0.5 mm; y mordida cruzada posterior izquierda (Figura 14 y 15).

### ANÁLISIS RADIOGRÁFICO

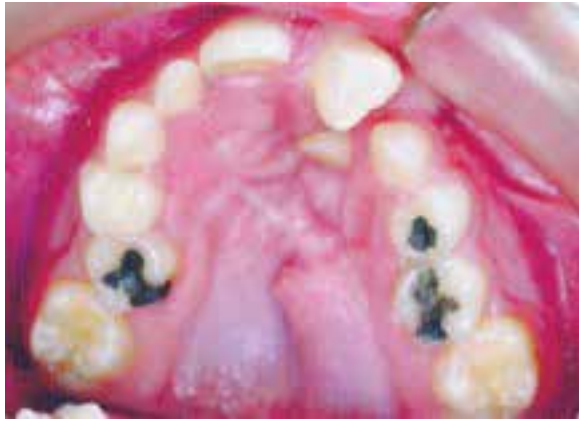En la radiografía panorámica se observan los maxilares dentro de los parámetros de normalidad, y presenta un diente supernumerario a nivel de 22'. Se realizó el análisis de Levandoski el cual dio como resultado una discrepancia a nivel de los cóndilos, donde el cóndilo izquierdo es más corto que el derecho, se muestra una asimetría en la coronoides, encontrándose la coronoides izquierda más corta, el punto gonion del lado del lado derecho se encuentra más arriba que la del lado opuesto. Y la línea media no coincide con los incisi-



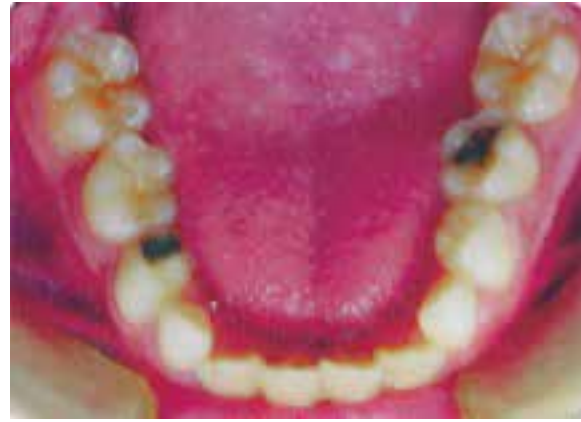**Figura 10**  
Fotografía de frente



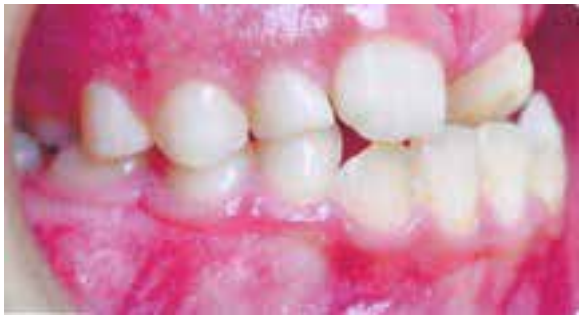**Figura 11**  
Fotografía de perfil



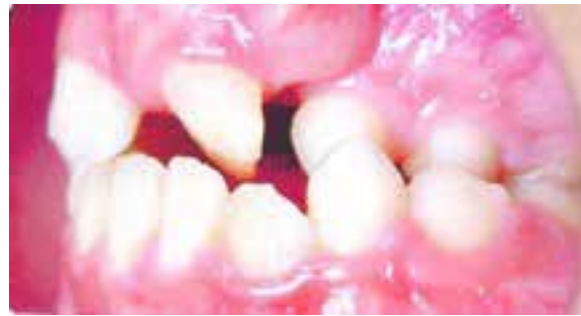**Figura 12**  
Fotografía intraoral arcada superior



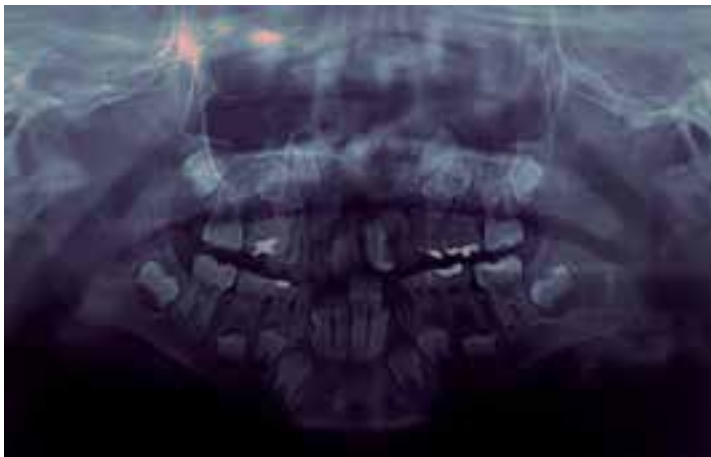**Figura 13**  
Fotografía intraoral arcada inferior



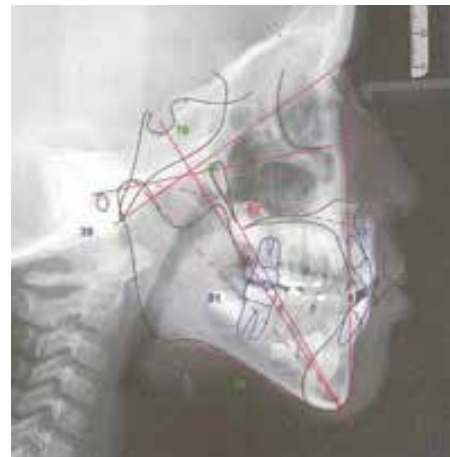
**Figura 14**  
Fotografía intraoral lateral derecha



**Figura 15**  
Fotografía intraoral lateral izquierda



**Figura 16**  
Radiografía panorámica

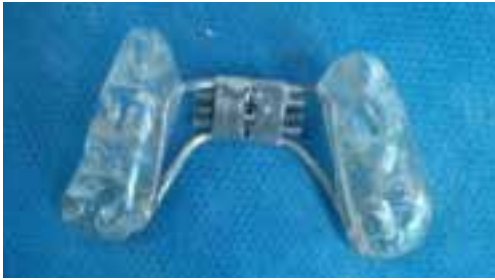

**Figura 17**  
Radiografía lateral de cráneo

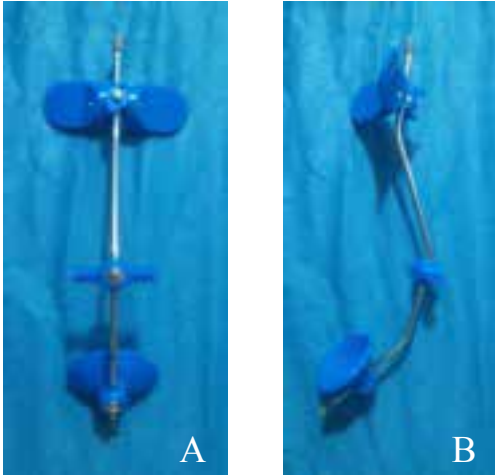
vos inferiores ni con los superiores (Figura 16)  
En el análisis de Steiner la longitud de la base del cráneo se encuentra dentro de los parámetros de normalidad, el ángulo SNA 75,3° y SNB 74° lo que indica una retrusión del maxilar superior e inferior con respecto a la base del cráneo. En la relación intermaxilar el paciente presenta una clase I esquelética. Para el biotipo facial nos da un tipo dolicofacial. En la

relación incisomaxilar, se encuentra una retro inciso inclinación del incisivo superior y una norma inclinación del incisivo inferior, y una posición normal de los incisivos superiores e inferiores.

En el análisis de McNamara se encuentra: una retrusión esquelética maxilar por el punto (Na  $\perp$  FH) – A y retrusión esquelética mandibular por el punto (Na



**Figura 18**  
Expansor tipo Hyrax



**Figura 19**  
Máscara facial. A) Vista frontal. B) Vista lateral

⊥ FH) – Pg. El maxilar superior presenta una longitud efectiva de cóndilo a punto A (Co-A): 67 mm en relación con la longitud efectiva mandibular de cóndilo a pogonion (Co-Pg): 90.8 mm presenta un micrognatismo maxilar y mandibular, y una altura facial inferior espina nasal anterior-mentón (ENA-Mn) de 61.5 mm.

En el ángulo de plano mandibular el paciente presenta un ángulo gonial abierto, es decir, un crecimiento vertical excesivo, lo que quiere decir que el paciente es un perfil dolicofacial. El incisivo superior contra la vertical del punto A ⊥ FH indica una posición normal del incisivo superior, y el incisivo inferior contra el plano A-Pg muestra una posición normal del incisivo. Figura 17).

### DIAGNÓSTICO

La evaluación del paciente nos permitió concluir que el paciente presenta en los diagnósticos generales labio y paladar fisurado izquierdo; un perfil convexo con maloclusión clase I con problemas transversales, verticales y horizontales; al examen estomatológico en el sistema bucal presentaba incompetencia labial y

frenillos múltiples vestibulares y en el sistema dentario presentaba hipoplasia del diente #21, un diente supernumerario al nivel de 22', apiñamiento antero-inferior y anterosuperior y malposiciones dentarias.

### OBJETIVOS DE LOS TRATAMIENTOS

Los objetivos del tratamiento son corregir la maloclusión dentaria clase I, la mordida cruzada posterior, el apiñamiento dentario, establecer un perfil armónico, disminuir la discrepancia esquelética maxilo mandibular en ambos pacientes, por medio de la ERM utilizando un expansor tipo Hyrax.

Los objetivos se pueden dividir en varios aspectos en el tratamiento de ortopedia: faciales, dentales, esqueléticos y funcionales.

- Los objetivos faciales del tratamiento son lograr un perfil armónico con el acompañamiento de tejidos blandos a tejidos duros en ambos, y por medio del adelantamiento maxilar en el paciente del Caso 2.
- Como objetivos dentales están corregir el apiñamiento dental superior e inferior, corregir las rotaciones dentales, lograr alineación y nivelación de los arcos superior e inferior, y tratar las discrepancias dentales.
- Los objetivos esqueléticos son lograr buena relación entre el maxilar y la mandíbula en los tres planos (sagital, vertical y transversal).
- Los objetivos funcionales son lograr la adecuada relación oclusal en los movimientos mandibulares.

### PROGRESO DEL TRATAMIENTO

Se realizó la predeterminación ortopédica en modelos y en la radiografía lateral de cráneo, en la cual se planeó como primera instancia para el tratamiento la evaluación de técnica de cepillado y educación en higiene oral en los dos pacientes. En el Caso 1, se desfocalizan las caries que presentaba y se obturan con resina, luego se realizan exodoncias de restos radiculares que presentaba y se cementa un mantenedor de espacio, arco lingual, y un rompe hábitos, bolideglutor, por el hábito de deglución atípica, y se dejan en boca por 3 meses.

En los dos pacientes se hace una interconsulta con el cirujano maxilofacial para realizar la exodoncia de los dientes supernumerarios que ambos presentaban. Para la parte de ortopedia que se les realizó a los pacientes se buscaba una disyunción rápida del maxilar, donde se pretendía aumentar la distancia transversal entre las piezas dentarias de las hemiarquadas superior-

res por base a la separación de la sutura media palatina. En la ERM los cambios son producidos principalmente en las estructuras esqueléticas subyacentes y no por el movimiento dentario a través del hueso alveolar.

Se les cementó a los pacientes un expansor Hyrax, el cual se utiliza cuando existe una disminución del diámetro transversal esquelético, aumentando la longitud de la arcada. Utiliza una fuerza intensa sobre los sectores alvéolodentarios de la arcada superior sin producir movilización de piezas dentarias sino abriendo la sutura media palatina y formando nuevo hueso.<sup>5,7</sup> El expansor Hyrax consta de un tornillo tipo Hyrax (en este caso de 11mm), conectores de acero inoxidable, y elementos de retención: bandas<sup>3</sup> (en este caso van cementados en los dientes #16 y #26) (Figura 18) Para la primera activación del tornillo Hyrax se dieron 4/4 de vuelta en ambos pacientes. Un  $\frac{1}{4}$  de vuelta equivale a 0.25mm, lo que quiere decir que se realizó una disyunción de 1mm en el maxilar.

En el Caso 2, además del expansor, se utilizó una máscara facial, la cual permite la reubicación anterior del maxilar y de la arcada dental. Constituye un anclaje extra oral que se apoya en la frente y el mentón, y que se conecta a través de elásticos de un aparato intrabucal (en este caso el expansor Hyrax).<sup>14, 15</sup> (Figura 19) La máscara facial está indicada para el desarrollo sagital del maxilar. En este paciente con labio y paladar fisurado se buscó desarrollar el maxilar superior en sentido transversal y sagital.<sup>15</sup>

Se acomodó el apoyo frontal y el vástago horizontal de acuerdo a la altura facial del paciente y se empieza

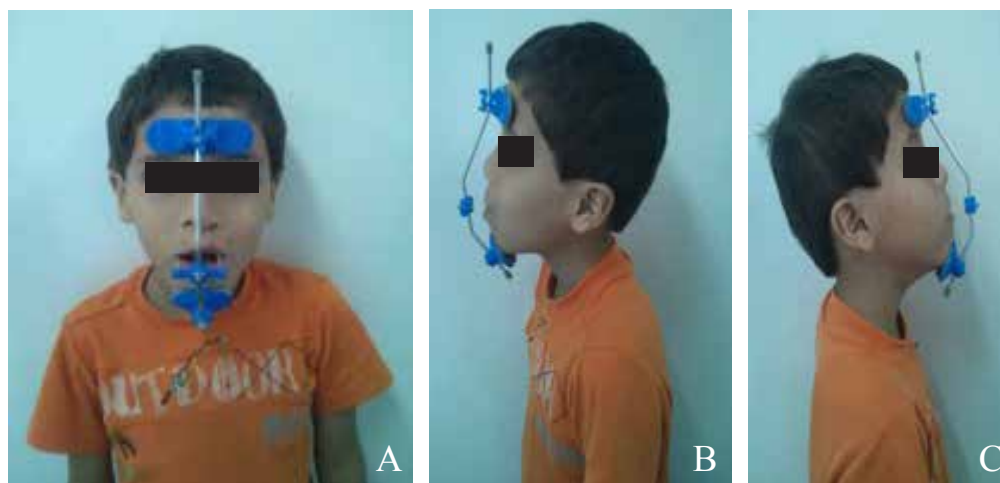
a realizar protracción maxilar con la ayuda de elásticos de calibre 5“16 medium para empezar. Se le enseña al acudiente como se deben colocar los elásticos y en qué posición, y se le indica que el paciente debe utilizar la máscara facial en las noches cuando duerme y en el mayor tiempo posible en el día.<sup>16</sup>

Los pacientes tenían que acudir a control cada 8 días para la activación del tornillo Hyrax y ver el progreso de la máscara facial. La planeación sistemática en los pacientes con discrepancias esqueléticas, donde hay un trabajo en equipo entre el odontopediatra y el ortodoncista, y en la cual se involucra al paciente como actor principal, explicándole al acudiente cómo evoluciona su situación en particular, permite mayor colaboración y aceptación de los resultados obtenidos, así como el compromiso de asistir periódicamente a las citas de control.<sup>14, 17, 18</sup>

## DISCUSIÓN

Las discrepancias esqueléticas, dentarias y dentoalveolares requieren de distintos abordajes terapéuticos para la corrección de las maloclusiones. En los casos de pacientes con LPH se debe realizar un buen diagnóstico como fundamento principal en la elección del tratamiento adecuado, teniendo en cuenta la edad y el resultado de los análisis de las relaciones esquelética y dental (plano transversal, vertical y sagital), el biotipo facial y el nivel de compromiso y colaboración frente al tratamiento indicado.<sup>14, 19-21</sup>

En los casos presentados, se evidenció un patrón en los arcos que incluye compresión del maxilar, mordida cruzada, apiñamientos y malposiciones dentarias tal como lo evidencia la literatura.<sup>14, 20</sup>



**Figura 20**

Máscara facial adaptada. A) Vista frontal. B) Vista lateral derecha. C) Vista lateral izquierda

Dadas las condiciones de los pacientes y su evidente compresión del maxilar, la opción de tratamiento implica la expansión de los mismos alternativa introducida por Angell en 1860,<sup>16</sup> ha sido el tratamiento más utilizado para tratar discrepancias dentoalveolares, desde entonces se han desarrollado múltiples avances enfocadas en corrección de problemas en sentido transversal utilizando fuerzas ortopédicas.

Mc Namara<sup>15</sup> plantea que la expansión rápida maxilar es un procedimiento obligatorio en la mayoría de los casos de mordidas cruzadas posteriores. Es por eso que se escogió la ERM como tratamiento a seguir, ya que está indicada en pacientes que presentan un micrognatismo maxilar esquelético, pacientes con hendiduras labio palatinas y mordidas cruzadas posteriores para corregir alteraciones en sentido transversal, logrando que se produzca una rotación hacia adelante y hacia abajo del maxilar, y una rotación hacia atrás y hacia abajo de la mandíbula, lo que origina un aumento en la altura facial.<sup>22-24</sup> Estos resultados se han visto reflejados en diferentes estudios realizados en un tratamiento de ERM.<sup>15, 19, 23, 25-27</sup>

En un tratamiento de expansión maxilar con máscara facial se ha evidenciado una mejora en sentido transversal a nivel de la sutura palatina y en sentido sagital en un adelantamiento maxilar. Al presentarse hipoplasia y retrusión del maxilar, el uso de la máscara facial es elegido como tratamiento en este caso para realizar protracción del maxilar y corregir las discrepancias en sentido sagital.<sup>20, 28-31</sup> Mc Namara<sup>15</sup> opina que iniciar el tratamiento de ERM y máscara facial en la dentición mixta temprana es lo adecuado ya que así se provocarían menos movimientos dentarios y se producirían más cambios a nivel esqueléticos porque origina cambios en la estructura facial cambiando la posición y la forma de los huesos faciales.

Nanda<sup>23</sup> probó que los componentes de fuerza que se producían con la máscara facial demostraban un cambio significativo en los huesos faciales, y así mismo, demostró que la mayor parte de estos cambios se producían en los primeros tres a seis meses de uso.

Con relación al tiempo de uso de la máscara facial McNamara<sup>24</sup> y Nanda<sup>23</sup> aconsejan usarla durante todo el día, y de acuerdo a Silva Filho<sup>31</sup> sugiere el uso de la máscara facial durante 10 horas al día durante 4 a 6 meses, que fue el tiempo utilizado en este caso.

Los resultados escritos pueden estar influenciados por el nivel de adherencia de los pacientes y de su padres

o acompañantes, factores que han sido abordados en diferentes estudios y en donde se ha reflejado los siguientes resultados.<sup>14, 17, 18</sup>

## CONCLUSIONES

En los pacientes con labio fisurado y hendiduras labio palatinas es fundamental un tratamiento ortopédico para lograr una buena función de la cavidad bucal. Para esto es necesario un diagnóstico acertado, tener en cuenta las relaciones esqueléticas, dentarias y fisiológicas para lograr un plan de tratamiento de acuerdo a las necesidades de cada paciente.

La ERM es una buena elección para estos pacientes donde hay que tener en cuenta la discrepancia transversal, el biotipo facial, la colaboración del paciente y la edad como punto importante para conseguir la separación de la sutura media palatina. Los cambios con la expansión maxilar se presentan a nivel transversal y siendo menos significativo en sentido sagital y vertical.

## REFERENCIAS

1. Padrón-García AL, Achirica-Uvalle M, Collado-Ortiz MA. Caracterización de una población pediátrica con labio y paladar hendidos. *Cir Ciruj.* 2006;74(3):159-66.
2. Corbo-Rodríguez MT, Marimón-Torres ME. Labio y paladar fisurados. Aspectos generales que se deben conocer en la atención primaria de salud. *Rev Cubana Med Gen Integr* 2001;17(4):379-85.
3. Machado R, Bastidas M, Arias E, Quirós O. Disyunción Maxilar con la utilización del Expansor tipo Hyrax en pacientes con Labio y Paladar Hendidos. Revisión de la Literatura. *Revista Latinoamericana de Ortodoncia y Odontopediatría* [Internet]. 2012 [cited 2016 Sep]. Available from: <https://www.ortodoncia.ws/publicaciones/2012/art-27/>.
4. Puerta G. Expansión rápida maxilar. Informe de un caso. *Colomb Med.* 2001;32(3):152-5.
5. Gómez-Ávila R, Arias-Araluce MM, López-Méndez Y, González-Valdés D. Disyunción maxilar rápida con tornillo hyrax modificado. *Rev Cubana Ortod.* 1999;14(1):27-31.
6. Vettore MV, Sousa Campos AE. Malocclusion characteristics of patients with cleft lip and/or palate. *Eur J Orthod.* 2011;33(3):311-7.
7. Awuapara-Flores S, Meneses-López A. Evaluación de los cambios esqueléticos verticales post- tratamiento ortodóntico de la expansión maxilar rápida con aparato de Haas y Hyrax. *Rev Estomatol Herediana.* 2009;19(1):12-7.
8. Di-Santi-de-Modano J. Maloclusión Clase I: Definición, clasificación, características clínicas y tratamiento. *Revista Latinoamericana de Ortodoncia y Odontopediatría* [Internet]. 2003 [cited 2016 Sep]. Available from: <http://www.ortodoncia.ws/publicaciones/2003/art8.asp?print=true>.
9. Memon S, Fida M. Development of a prediction equation for the estimation of mandibular canine and premolar widths from mandibular first permanent molar and incisor

- widths. *Eur J Orthod.* 2012;34(3):340-4.
10. Gómez-de-Ferraris ME, Campos-Muñoz A. *Histología y embriología bucodental.* 2 ed: Editorial Médica Panamericana; 2002. 482 p.
  11. Fujikami TK, Santa-Cruz GC. *Atlas de cirugía ortognática maxilofacial pediátrica: Actualidades Médico Odontológicas Latinoamérica;* 1995. 270 p.
  12. Pinto P. *Malformaciones congénitas:* Ediciones Uninorte; 1998. 292 p.
  13. Liu Q, Yang ML, Li ZJ, Bai XF, Wang XK, Lu L, et al. A simple and precise classification for cleft lip and palate: a five-digit numerical recording system. *Cleft Palate Craniofac J.* 2007;44(5):465-8.
  14. Mehra T, Nanda RS, Sinha PK. Orthodontists' assessment and management of patient compliance. *Angle Orthod.* 1998;68(2):115-22.
  15. McNamara JA, Jr., Baccetti T, Franchi L, Herberger TA. Rapid maxillary expansion followed by fixed appliances: a long-term evaluation of changes in arch dimensions. *Angle Orthod.* 2003;73(4):344-53.
  16. Timms DJ. The dawn of rapid maxillary expansion. *Angle Orthod.* 1999;69(3):247-50.
  17. Serogl HG, Klages U, Zentner A. Functional and social discomfort during orthodontic treatment--effects on compliance and prediction of patients' adaptation by personality variables. *Eur J Orthod.* 2000;22(3):307-15.
  18. Major PW, elBadrawy HE. Maxillary protraction for early orthopedic correction of skeletal Class III malocclusion. *Pediatr Dent.* 1993;15(3):203-7.
  19. Geran RG, McNamara JA, Jr., Baccetti T, Franchi L, Shapiro LM. A prospective long-term study on the effects of rapid maxillary expansion in the early mixed dentition. *Am J Orthod Dentofacial Orthop.* 2006;129(5):631-40.
  20. Glass DF. The orthodontic treatment of cleft lip and palate patients. *Ann R Coll Surg Engl.* 1959;25:239-53.
  21. Akcam MO, Evirgen S, Uslu O, Memikoglu UT. Dental anomalies in individuals with cleft lip and/or palate. *Eur J Orthod.* 2010;32(2):207-13.
  22. Haas AJ. The Treatment Of Maxillary Deficiency By Opening The Midpalatal Suture. *The Angle Orthodontist.* 1965;35(3):200-17.
  23. Nanda R. Biomechanical and clinical considerations of a modified protraction headgear. *Am J Orthod.* 1980;78(2):125-39.
  24. McNamara JA, Jr. An Orthopedic Approach to the Treatment of Class III Malocclusion in Young Patients. *J Clin Orthod.* 1987;21(09):598-608.
  25. Akkaya S, Lorenzon S, Ucem TT. Comparison of dental arch and arch perimeter changes between bonded rapid and slow maxillary expansion procedures. *Eur J Orthod.* 1998;20(3):255-61.
  26. Adkins MD, Nanda RS, Currier GF. Arch perimeter changes on rapid palatal expansion. *Am J Orthod Dentofacial Orthop.* 1990;97(3):194-9.
  27. Berlocher WC, Mueller BH, Tinanoff N. The effect of maxillary palatal expansion on the primary dental arch circumference. *Pediatr Dent.* 1980;2(1):27-30.
  28. Ngan P, Yiu C, Hu A, Hagg U, Wei SH, Gunel E. Cephalometric and occlusal changes following maxillary expansion and protraction. *Eur J Orthod.* 1998;20(3):237-54.
  29. Baccetti T, McGill JS, Franchi L, McNamara JA, Jr., Tollaro I. Skeletal effects of early treatment of Class III malocclusion with maxillary expansion and face-mask therapy. *Am J Orthod Dentofacial Orthop.* 1998;113(3):333-43.
  30. Ritucci R, Nanda R. The effect of chin cup therapy on the growth and development of the cranial base and midface. *Am J Orthod Dentofacial Orthop.* 1986;90(6):475-83.
  31. da Silva Filho OG, Magro AC, Capelozza Filho L. Early treatment of the Class III malocclusion with rapid maxillary expansion and maxillary protraction. *Am J Orthod Dentofacial Orthop.* 1998;113(2):196-203.