

## Sulfato de calcio como sustituto óseo: Reporte de caso

### Calcium sulfate as a bone substitute: Case report

María Huchim-Chablé<sup>1</sup>, Celia Mendiburu-Zavala<sup>2</sup>, Rubén Cárdenas-Erosa<sup>2</sup>, Sandra Elizabeth Aguilera-Rojas<sup>3</sup>, Nestor Rios-Osorio<sup>3</sup>, Ricardo Peñaloza-Cuevas<sup>4</sup>

#### RESUMEN

*El objetivo de este trabajo fue evaluar el Sulfato de Calcio ( $\text{CaSO}_4 \cdot 2\text{H}_2\text{O}$ ) como material osteoconductor y acelerador de Regeneración Ósea en casos de lesiones periapicales crónicas. Se presenta el caso de una mujer de 49 años de edad, referida para eliminación quirúrgica de lesión periapical crónica del 12, curetaje y sellado apical. Una vez evaluado el caso se propone la colocación de esferas estériles de  $\text{CaSO}_4 \cdot 2\text{H}_2\text{O}$  como material inductor de regeneración ósea, se realiza seguimiento post operatorio radiográfico durante 17 semanas. El  $\text{CaSO}_4 \cdot 2\text{H}_2\text{O}$  demostró ser un material biocompatible, adecuado para la Regeneración Ósea, cuya reabsorción se apreció en la 8a semana, coincidiendo con lo reportado en la literatura. Así mismo se observó radiográficamente en la semana 17, radioopacidad de la cavidad original entre un 90-95%, similar al hueso circundante.*

**Palabras claves:** Regeneración ósea, Endodoncia, lesión periapical.

#### ABSTRACT

*The objective of this report was to evaluate Calcium Sulfate ( $\text{CaSO}_4 \cdot 2\text{H}_2\text{O}$ ) as osteoconductor material and Bone Regeneration accelerator in cases of chronic periapical lesions. We present the case of a 49-year-old woman, referred for surgical surgery of the chronic lesion of 12, curettage and apical seal. When evaluating the case, the position of the sterile spheres of  $\text{CaSO}_4 \cdot 2\text{H}_2\text{O}$  was proposed as a material for bone regeneration, followed by the radiographic operator for 17 weeks.  $\text{CaSO}_4 \cdot 2\text{H}_2\text{O}$  proved to be a biocompatible material, suitable for Bone Regeneration, whose reabsorption was appreciated at week 8a, coinciding with the report in the literature. It was also observed radiographically in week 17, radiopacity of the original cavity between 90-95%, similar to the surrounding bone*

**Keywords:** Bone regeneration, endodontics, periapical lesion.

1. Odontóloga Facultad de Odontología de la Universidad Autónoma de Yucatán, México.
2. Cuerpo académico Odontología Restauradora de la Facultad de Odontología de la Universidad Autónoma de Yucatán, México.
3. Centro de Investigación Colegio Odontológico. Institución Universitaria Colegios de Colombia. UNICOC. Bogotá-Colombia.
4. Cirujano Dentista de la Facultad de Odontología de la Universidad Autónoma de Yucatán, México

Autor de correspondencia: Dr. Ricardo Peñaloza Cuevas.  
Correo electrónico: pecuevas@correo.uady.mx

**Citar como:** Huchim-Chablé M, Mendiburu-Zavala C, Cárdenas-Erosa R, Aguilera-Rojas SE, Rios-Osorio N, Peñaloza-Cuevas R. Sulfato de calcio como sustituto óseo: Reporte de caso. Journal Odont Col. 2017;10(20):33-38

Recibido: Septiembre 2017, aprobado: Diciembre 2017

## INTRODUCCIÓN

Los procesos infecciosos asociados a caries y enfermedad periodontal, representan en la actualidad un problema de salud pública a nivel mundial, principalmente para países en vía de desarrollo.<sup>1</sup> Mendi-buru et al (2017), reporto en un estudio observacional descriptivo y transversal 15,69% de enfermedad pulpar y/o periapical en dientes permanentes entre infantes entre 6-14 años de edad,<sup>2</sup> mientras Bertrán et al (2013), reportaron un 57.8% en mujeres, siendo el grupo de 19-34 años (51.9%) el de mayor afectación.<sup>3</sup> En el caso que la pulpa dental se necrose debido a exposición bacteriana, el proceso infeccioso se puede extender a través del conducto hasta los tejido periapicales, causando pérdida ósea, lo que se describe como lesión periapical (LP). El tratamiento de elección para este tipo de patologías es la terapia endodoncia convencional, en ocasiones, acompañada de cirugía periapical. Cuando el defecto óseo resultado del proceso infeccioso endodontico es extenso (grande  $\geq 7$  mm, pequeño  $\leq 6$  mm),<sup>4</sup> y con el propósito de acelerar la cicatrización del hueso se han empleado técnicas de Regeneración Ósea (RO), para la cual se han utilizado diferentes materiales (autoinjertos, aloinjertos, xenoinjertos o aloplásticos). Sin embargo, la morbilidad de la zona donadora en el caso del autoinjerto, la accesibilidad y/o el alto costo de los materiales de RO, aunado al tratamiento, lo hace inaccesible para la mayoría de la población.


Las patologías Periapicales de origen endodóntico son hallazgos frecuentes en la cavidad oral, las cuales pueden evolucionar de manera sintomática o asintomática<sup>5</sup> y cuyo origen son los productos metabólicos generados a partir de una pulpa asociada a una necrosis séptica.<sup>6</sup> Para la Asociación Americana de Endodoncia los cambios histológicos iniciales que se originan a nivel periapical se describen como hiperemia, congestión vascular, edema del ligamento periodontal y extravasación de neutrófilos, lo que puede desencadenar una lisis de tejido óseo, granuloma, quiste inflamatorio, o un absceso periapical.<sup>7</sup> Los hallazgos radiográficos de este tipo de patologías ponen de manifiesto imágenes radiolucidas periapicales compatibles con el proceso osteolítico,<sup>8</sup> donde el tratamiento de primera elección es la terapia endodontica convencional en ocasiones acompañada de cirugía apical.<sup>5</sup>

El objetivo tanto de la terapia endodontica convencional como el de la cirugía apical, es aquel del controlar el proceso infeccioso con el objetivo de estimular la reparación de los tejidos periapicales. Mediante la cirugía apical se expone y elimina el tejido patológi-

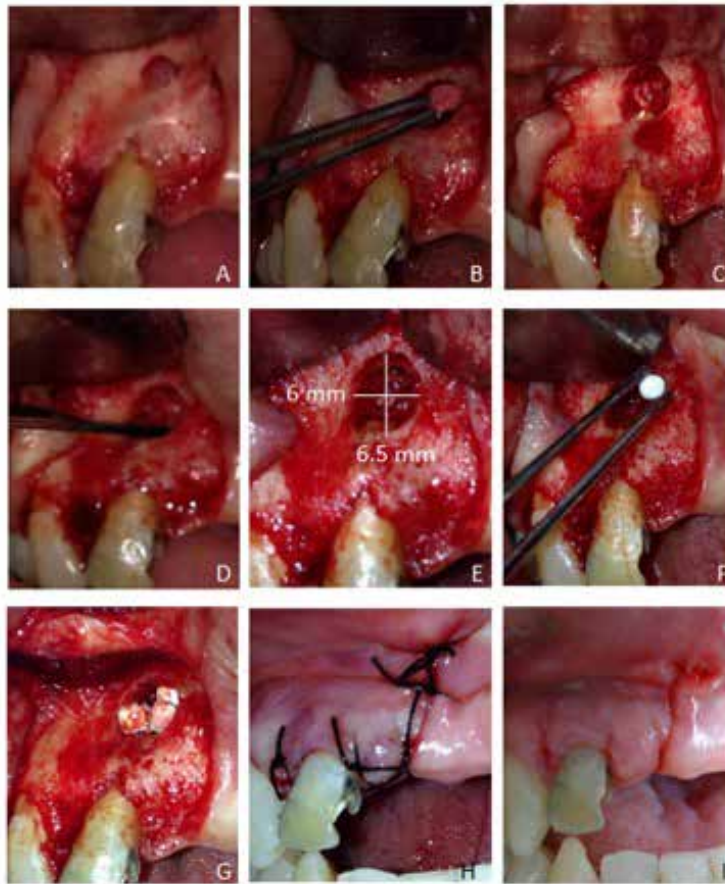
co, mediante una la limpieza meticulosa del defecto óseo.<sup>9</sup> Además, se resecta el ápice radicular, finalizando con un selle periapical hermético, evitando así el paso de agentes irritantes hacia los tejidos periapicales, especialmente en lesiones de tipo recidivantes.<sup>6</sup>

Diferentes mecanismos de neo-formación ósea han sido asociados a la RO: osteogénesis: concepto asociado a la neoformación ósea a partir de precursores blasticos en un injerto autologo; osteoinducción: diferenciación de células mesenquimatosas a células formadoras de hueso mediante estímulos como factores de crecimiento (ej. BMPs) y la osteoconducción: hace referencia a cualquier material biocompatible, que proporcione un matriz adecuada para la deposición de nuevo hueso.<sup>10, 11</sup> Aunque el Gold estándar en procesos de RO son los injertos autólogos debido a que acoplan los 3 mecanismos antes mencionados (osteoconductor, osteoinductivo y osteogénico), este tipo de injertos presenta numerosos inconvenientes que podrían ser considerados como desventajas: (a) cantidades limitadas de injerto, (b) aumento de la morbilidad y (c) incremento del tiempo quirúrgico, por lo que se han buscado alternativas como los aloinjerto los cuales hacen referencia a injertos tomados de un individuo de la misma especie (osteoconductor y osteoinductivo); xenoinjertos obtenidos de animales (osteoconductor) y los materiales aloplásticos definidos como sustitutos óseos sintéticos (osteoconductor) entre estos se encuentra el  $\text{CaSO}_4 \cdot 2\text{H}_2\text{O}$ .<sup>10,12-16</sup>

El  $\text{CaSO}_4 \cdot 2\text{H}_2\text{O}$  hemihidrato también conocido como yeso Paris, se obtiene a través de un proceso de calcinación a 1100 C, el cual cuando es usado como material de RO sufre un proceso de reabsorción en 8 semanas por disolución (dependiendo del tamaño del defecto óseo).<sup>17,18</sup> El  $\text{CaSO}_4 \cdot 2\text{H}_2\text{O}$  es un material que tiene la particularidad de no provocar estados inflamatorios severos, con la habilidad de generar la estabilidad del coágulo y favorecer los procesos de cicatrización y cuyo valor agregado es su fácil consecución y accesibilidad en términos de costo para la



**Figura 1**  
Esferas estériles de  $\text{CaSO}_4 \cdot 2\text{H}_2\text{O}$ , 2.5 mm de diámetro.



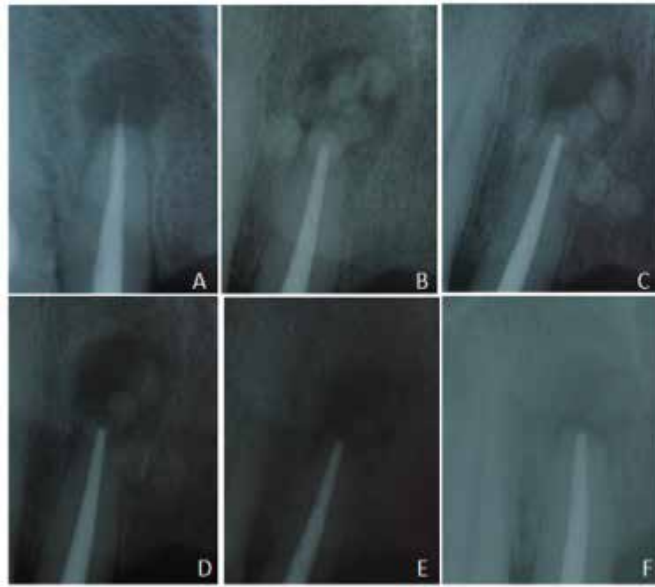**Figura 2**

Obturación apical. A) Colgajo. B) Lesión, C) Sobreobtusión programada. D) Sellado térmico apical. E) Cavity limpia (6mm x 6.5mm x 4mm). F) Colocación de esferas de  $\text{CaSO}_4 \cdot 2\text{H}_2\text{O}$ . G) Compactación de las esferas  $\text{CaSO}_4 \cdot 2\text{H}_2\text{O}$ . H) Sutura. I) Control post operatorio.

población que teniendo patologías óseas, no tiene los recursos suficientes para intentar estas técnicas reparativas.<sup>17</sup> Sin embargo, diferencias en la morfología y estructura de sus cristales, porosidad, propiedades mecánicas y en la constitución química puede alterar significativamente sus propiedades biológicas, por lo tanto el  $\text{CaSO}_4 \cdot 2\text{H}_2\text{O}$  se ha combinado con otros materiales como autoinjertos, aloinjertos, fosfatos de calcio, y vidrios bioactivos, para aumentar sus propiedades de unión, el volumen y la eficacia.<sup>18</sup>

Coetzee (1980) explicó que al absorberse una molécula de  $\text{CaSO}_4 \cdot 2\text{H}_2\text{O}$  en el área intervenida, se deposita una molécula de hidroxiapatita y por lo tanto, al ser osteoconductor, promueve una fuente de iones inorgánicos que estimulan el crecimiento óseo.<sup>19</sup> En cuanto a los investigadores que han reportado el uso del  $\text{CaSO}_4 \cdot 2\text{H}_2\text{O}$  Peltier & Lillo (1955) utilizaron el  $\text{CaSO}_4 \cdot 2\text{H}_2\text{O}$  como material para injerto en forma de cilindros, en cavidades óseas de defectos quirúrgica-

mente preparados en 14 perros, con control radiográfico y microscópico a los 45 y 72 días, observaron completa reabsorción del material y reparación ósea.<sup>20</sup> Calhoun, y col (1965) aplicaron  $\text{CaSO}_4 \cdot 2\text{H}_2\text{O}$  a defectos óseos mandibulares de perros<sup>21</sup> y Bahn (1966) lo usó en las cavidades mandibulares de conejos, ambos concluyeron que el  $\text{CaSO}_4 \cdot 2\text{H}_2\text{O}$  es un material que favorece la reparación de defectos óseos.<sup>22</sup> Walsh y col (2003) realizaron estudios de inmunohistoquímica en defectos femorales rellenos con esferas de  $\text{CaSO}_4 \cdot 2\text{H}_2\text{O}$  donde observaron una mayor inmunotinción de la proteína morfogenética ósea-2, la proteína morfogenética ósea-7, el factor de crecimiento transformante-beta y el factor de crecimiento derivado de plaquetas en los defectos cargados con esferas de sulfato de calcio.<sup>23</sup> Fue el médico alemán Friedrich Trendelenburg en Bonn quien hace la primera descripción en seres humanos, luego Dressman (1892) presenta una serie clínica de 8 casos, utilizando este material como sustituto óseo, en defectos de huesos



**Figura 3**

Control radiográfico post operatorio. A) Inicial. B) Después de la cirugía. C) Semana 1. D) Semana 2. E) Semana 8. F) Semana 17.

largos.<sup>24</sup> En la actualidad el  $\text{CaSO}_4 \cdot 2\text{H}_2\text{O}$  se utiliza en diversos procedimientos odontológicos como el levantamiento del seno maxilar y defectos quísticos periapicales posterior a la apicectomía.<sup>17</sup>

### DESCRIPCIÓN DEL CASO

Paciente femenino de 49 años de edad, originaria y residente de Dzoncaiuich, Yucatán, México, referida a la clínica de Endodoncia de la Facultad de Odontología de la Universidad Autónoma de Yucatán, México para cirugía apical en el lateral superior izquierdo (OD #12). A la anamnesis la paciente relata ser alérgica a la dipirona y metamizol, no reporta enfermedades sistémicas, signos vitales normales. Intraoralmente se observan múltiples ausencias dentales, mucosas sanas. En la cara palatina del diente 12, se observa cavidad post tratamiento endodóntico sellada con un material temporal. En imagen radiografía periapical se observó zona radiolúcida bien definida en área periapical del diente 12 y radiopacidad correspondiente a la gutapercha compatible con sobreobturación endodóntica. Una vez, resueltas las dudas y firma del consentimiento informado y voluntario, se procedió al acto quirúrgico y posterior colocación de esferas de  $\text{CaSO}_4 \cdot 2\text{H}_2\text{O}$ , (2.5 mm de diámetro), que se confeccionaron utilizando como molde una cera toda estación (Rogson Wax) con perforaciones de 2 a 2.5 mm aproximadamente, a las que se les colocó la mezcla de  $\text{CaSO}_4 \cdot 2\text{H}_2\text{O}$  preparado de acuerdo a instrucciones del fabricante. Una vez fraguados, se retiraron del molde, eliminaron los excesos y se esterilizaron a

1230C durante 40' en el esterilizador de calor seco del Grupo LORMA® (Figura 1). A continuación, bajo protocolo quirúrgico y anestesia infiltrativa, se realizó colgajo triangular de espesor total que se extendió del diente 12 al diente 14, osteotomía, enucleación de lesión, curetaje y sellado apical por calor (bruñido de la gutapercha). Se colocaron esferas de  $\text{CaSO}_4 \cdot 2\text{H}_2\text{O}$ , reposición de colgajo y sutura con seda 3.0.

Se medicó con Clindamicina de 300 mg c/8 hrs durante 5 días, Paracetamol de 500 mg c/6 hrs durante 5 días y gel de clorhexidina aplicar 3 veces al día durante 2 semanas. Resultados: a la semana se retiraron puntos de sutura con evolución adecuada (Figura 2). Se realizaron controles radiográficos a la semana 1, 2, 8 y 17. En la 8ª semana se observó la reabsorción total del  $\text{CaSO}_4 \cdot 2\text{H}_2\text{O}$  y en la semana 17 radiopacidad similar al hueso circundante (Figura 3).

### DISCUSIÓN

En la actualidad, Los materiales aloplásticos utilizados en la RO han adquirido gran importancia, esto se debe a su fácil obtención, a la capacidad de osteoconducción y biocompatibilidad.<sup>12</sup> Estos deben promover la conservación de grosor y altura ósea remanente, así como facilitar la ganancia de los mismos, estimulando de esta forma que sean utilizados en sinnúmero de eventos por la sencillez de la técnica y los bajos costos que implica.<sup>23</sup> Se ha demostrado en estudios previos de acuerdo a lo reportado por Guarnieri et al (2005) que el  $\text{CaSO}_4 \cdot 2\text{H}_2\text{O}$  es un excelente material,

como sustituto óseo, ya que éste ha sido colocado en alvéolos post-extracción y evaluado 3 meses después por medio de examen histológico, evidenciando formación de hueso en un 100%.<sup>18</sup>

Se ha descrito igualmente que el  $\text{CaSO}_4 \cdot 2\text{H}_2\text{O}$  es un sustituto del injerto óseo osteoinductivo y osteoconductor, ya que puede servir como un soporte estructural temporal para facilitar el proceso de curación del hueso.<sup>25</sup> Sin embargo el  $\text{CaSO}_4 \cdot 2\text{H}_2\text{O}$  presenta como inconveniente que falla en proporcionar una matriz tridimensional de largo plazo que soporte el proceso de osteoconducción.<sup>26</sup> Adicionalmente, se ha reportado para el manejo de defectos óseos, que incluyen tumores óseos benignos y otros trastornos.

En 2001, Kelly et al. usaron  $\text{CaSO}_4 \cdot 2\text{H}_2\text{O}$  en 109 pacientes adultos y niños con defectos óseos.<sup>27</sup> Dormans et al (2005) reportaron el tratamiento de quistes óseos unicamerales. Reportándose como un procedimiento mínimamente invasivo, efectivo, seguro y económico.<sup>28</sup>

De otra parte, el  $\text{CaSO}_4 \cdot 2\text{H}_2\text{O}$  ha sido ampliamente estudiado en Cirugía Ortopédica, tal como lo reporta Andreacchio et al (2018) quienes evalúan el sulfato cálcico en la regeneración de defectos producidos por fibromas no osificantes grandes y sintomáticos en extremidades inferiores de pacientes pediátricos, reportando que este material es una alternativa conveniente al autoinjerto.<sup>29</sup>

Finalmente, en estudios realizados por Aquino-Martínez et al (2017) se explican mediante biología molecular los mecanismo de acción del  $\text{CaSO}_4 \cdot 2\text{H}_2\text{O}$  y sus propiedades osteoinductores, a nivel de defectos craneofaciales, reportando que éste como fuente de  $\text{Ca}^{2+}$ , promueve la migración *In Vitro* de células madre mesenquimales y la regeneración ósea *In Vivo* mediante el reclutamiento de los osteoprogenitores del huésped en el andamio implantado sin células. Esta respuesta podría estar mediada tanto por una atenuación transitoria de la expresión de Osterix inducida por la Proteína Morfogenética, así como por el aumento del reclutamiento de células madre.<sup>30</sup>

En resumen, el  $\text{CaSO}_4 \cdot 2\text{H}_2\text{O}$  cumple con los requisitos de un material usado en regeneración ósea, de fácil manejo, seguro y de fácil acceso.

## CONCLUSIÓN

El  $\text{CaSO}_4 \cdot 2\text{H}_2\text{O}$  demostró ser útil como material de RO para el tratamiento de LP, mostrando biocompa-

tilidad, reabsorción en la semana 8 y, con regeneración de hueso en un 90% a la semana 17.

## REFERENCIAS

1. OMS. SaludBucodental. Nota informativa No. 318. 2012. Online: <http://www.who.int/mediacentre/factsheets/fs318/es/index.html#content>
2. Mendiburu C, Peñaloza R, Chuc I, Medina S. Enfermedades pulpares y periapicales en estructuras dentales permanentes en pacientes con edades de seis-catorce años. Rev Cubana Estomatol.2017;54(3):1-10.
3. Bertrán G, Rosales J. Lesiones pulpares y periapicales en la consulta de Urgencia Estomatológica. Clínica "Felipe Soto". 2010-2011. Rev Haban Cien Méd.2013;13(1):94-100.
4. Puello C, Barrios L, Puello del Río E, Díaz A. Correlation of clinical, radiographic and histological diagnoses of apical dental lesions. Revista Odontológica Mexicana. 2017;21(1):22-9.
5. Villarreal-Arango D, Ramos-Manotas J, Díaz-Caballero A. Apicectomía y obturación retrógrada como tratamiento de granuloma periapical. Reporte de caso. Rev Fac Odontol Univ Antioq. 2016;28(1):203-9.
6. Díaz- Caballero A, Ramos- Manotas J, Arrieta- González L. Apicectomía con obturación retrograda e injerto óseo para el tratamiento de una lesión apical. DUA-ZARY.2010;7(2): 228-33.
7. Velazque L, Simões-Nogueira A, Sampaio do Vale I, Tiegui- Neto V, Guedes- Barreto A, Sánchez- Gonçalves E. Enucleación de quiste periapical simultáneo a la obturación del sistema de conductos radiculares. Rev Cubana Estomatol.2014;51(2):179-86.
8. López- Martínez F, Guerra- Rodríguez M, Olivares-Ponce P, Jiménez-Cortez M. Lesión periapical persistente: caso clínico. Oral.2011;37:716-8.
9. Gómez-Carrillo V, Giner-Díaz J, Maniegas-Lozano L, Gaité-Ballesta J, Castro-Bustamante A, Ruiz-Cruz J. Apicectomía quirúrgica: propuesta de un protocolo basado en la evidencia. Rev Esp Cirug Oral y Maxilofac.2011;33(2):61-6.
10. Oporto G, Fuentes R, Álvarez H, Borie E. Recuperación de la Morfología y Fisiología Maxilo Mandibular: Biomateriales en Regeneración Ósea. Int. J. Morphol. 2008;26(4):853-9.
11. Solís C, Nart J, Violant D, Santos A. Tratamiento del alvéolo post-extracción. Revisión de la literatura actual. Rev. Esp. Odontostomatol. Implan. 2009;17(1):7-17.
12. Peñaloza R, Mendiburu C, Cárdenas R, Flores A, López B. Calcium Sulfate with Plasma Rich in Growth Factors (PRGF) as Bone Substitute in the Treatment of Periapical Cyst: Case Report. ODOVTOS-Int. J. Dent. Sc. 2016;18(3):27-37.
13. Martínez C, Ozols A. Biomateriales utilizados en cirugía ortopédica como sustitutos del tejido óseo. Rev. Asoc. Argent. Ortop. Traumatol. 2012;77(2):140-6.
14. Monzón D, Martínez I, Rodríguez R, Piña J, Pérez E. Injertos óseos en implantología oral. Rev. Med. Electrón. 2014;36(4):449-61.
15. Mainard D. Sustitutos óseos. EMC- Aparato Locomotor. 2014;47(2):1-11.
16. Gómez V, Benedetti G, Castellar C, Fang L, Díaz A. Regeneración ósea guiada: nuevos avances en la terapéutica de los defectos óseos. Rev Cubana Estomatol. 2014; 51(2):187-94.

17. Nascimento L, Hitomi M, Bosco A, Gouveia V, Tavares L, Juárez N. El uso del sulfato de calcio en odontología. *Med Oral*. 2005; VI,VII (núm especial):99-106
18. Guarnieri R, Nicoli N, Pecora G, Fini M, Giardino R. Medical-Grade Calcium Sulfate Hemihydrate (Surgiplaster) in Healing of a Human Extraction Socket—Histologic Observation at 3 Months: A Case Report. *Int J Oral Maxillofac Implants*.2005;20(4):636-41.
19. Coetzee AS. Regeneration of bone in the presence of calcium sulfate. *Arch Otolaryngol*.1980;106: 405-9.
20. Peltier LF, Lillo R. The substitution of plaster of Paris rods for portions of the diaphysis of the radius in dogs. *Surg Forum*.1955;6:556-8.
21. Calhoun NR, Greene GW, Blackledge GT. Plaster: a bone substitute in the mandible of dogs. *J Dent Res*. 1965;44(5):940-6.
22. Bahn SL. Plaster: a bone substitute. *Oral Surg Oral Med Oral Pathol Oral Radiol Endod*. 1966;21(5):672-81.
23. Walsh WR, Morberg P, Yu Y, Yang JL, Haggard W, Sheath PC, Svehla M, Bruce WJ. Response of a calcium sulfate bone graft substitute in a confined cancellous defect. *Clin Orthop*. 2003;406:228-36.
24. Dreesman H. Über Knochenplombierung. *Beitr Klin Chir*. Formation and Stability of Calcium Phosphates in Relation to the Phase Composition of the Mineral in Calcified Tissue, in, *Bioceramics of Calcium Phosphate*, Ed. K. de Groot, CRC Press, Boca Raton, USA. 1983;9:804-10
25. Gitelis S, Piasecki P. Use of a calcium sulfate-based bone graft substitute for benign bone lesions. *Orthopaedics*.2001;24(2):162–6.
26. Stubbs D, Deakin M. Chapman-Sheath P, Bruce W, Debe J, Gillies R.M, Walsh W.R. In vivo evaluation of resorbable bone graft substitutes in a rabbit tibial defect model. *Biomaterials*. 2004;25(20):5037–44.
27. Kelly CM, Wilkins RM, Gitelis S. The use of surgical grade calcium sulfate as a bone graft substitute. *Clin Orthop Rel Res*. 2001;382:42–50.
28. Dormans JP, Sankar WN, Moroz L, Erol B. Percutaneous intramedullary decompression, curettage, and grafting with medical-grade calcium sulfate pellets for unicameral bone cysts in children: a new minimally invasive technique. *J Pediatr Orthop*.2005;25(6):804–11.
29. Andreacchio A, Alberghina F, Testa G, Canavese F. Surgical treatment for symptomatic non-ossifying bromas of the lower extremity with calcium sulfate grafts in skeletally immature patients. *Eur J Orthop Surg Traumatol*.2018;28(2):291-7.
30. Aquino-Martínez et al. Calcium-containing scaffolds induce bone regeneration by regulating mesenchymal stem cell differentiation and migration. *Stem Cell Research & Therapy*.2017;8:265.